مطالعه اثرات اولئوروپین بر بافت غدد پروستات و سمینال وزیکول در موش‌های صحرایی دیابتی‌شده با استرپتوزوتوسین

فرزین جاوید[۱]، اسماعیل صفوی[۲و۳*]، یوسف دوستار[٤]

۱- دانش‌آموخته دکترای حرفه‌ای دامپزشکی، دانشکده دامپزشکی، واحد تبریز، دانشگاه آزاد اسلامی، تبریز، ایران.

۲- استادیار گروه علوم پایه، دانشکده دامپزشکی، واحد تبریز، دانشگاه آزاد اسلامی، تبریز، ایران.

۳- مرکز تحقیقات بیوتکنولوژی، واحد تبریز، دانشگاه آزاد اسلامی، تبریز، ایران.

٤- دانشیار گروه پاتوبیولوژی، دانشکده دامپزشکی، واحد تبریز، دانشگاه آزاد اسلامی، تبریز، ایران.

*نویسنده مسئول مکاتبات: esmaeil.safavi@iaut.ac.ir

(دریافت مقاله: ۹٦/۵/۱۷ پذیرش نهایی: ۹۷/۱۲/۱۹)

چکیده

بیماری دیابت موجب سوء عملکرد دستگاه تناسلی، اختلال در اسپرماتوژنز و نیز کاهش تعداد اسپرم، تستوسترون سرم و حجم مایع سمینال می‌گردد. هدف از انجام مطالعه حاضر، بررسی اثر اولئوروپین بر تغییرات بافتی در غدد پروستات و سمینال وزیکول موش‌های صحرایی دیابتی‌شده، بود. بدین‌منظور، تعداد ۳۰ سر موش صحرایی نر نژاد ویستار در ۳ گروه ۱۰تایی درنظر گرفته شد که شامل گروه‌های کنترل، دیابتی‌شده و تیمار بودند. گروه تیمار پس از ایجاد دیابت با استرپتوزوسین، اولئوروپین را با دز ۵۰۰ میلی‌گرم بر کیلوگرم به‌مدت ۲۸ روز از طریق گاواژ دریافت کرد. در پایان دوره، از گروه‌های مختلف نمونه‌های بافتی از غدد پروستات و سمینال وزیکول اخذ و پس از تهیه برش و رنگ‌آمیزی معمول هماتوکسیلین- ائوزین مورد بررسی قرارگرفتند. نتایج بررسی مورفولوژیکی بیانگر افزایش ترشحات، افزایش معنی‌دار قطر واحدهای ترشحی و کاهش معنی‌دار بافت همبند بینابینی در غدد پروستات و سمینال وزیکول در گروه تیمار در مقایسه با گروه دیابتی بود (p<۰/۰۵). نتایج هیستومورفومتری نیز نشانگر افزایش معنی‌دار ارتفاع اپیتلیوم و قطر توبول‌های پروستات و ارتفاع اپیتلیوم سمینال وزیکول در گروه تیمار نسبت به گروه دیابتی بود (p<۰/۰۵). هم‌چنین نسبت وزن غدد مورد مطالعه به وزن بدن در گروه تیمار در مقایسه با گروه دیابتی افزایش معنی‌داری داشت (p<۰/۰۵). این مطالعه نشان داد که تجویز اولئوروپین از تغییرات بافتی ایجادشده توسط دیابت در غده پروستات و سمینال وزیکول موش صحرایی جلوگیری می‌کند.

کلیدواژه‌ها: اولئوروپین، پروستات، دیابت، سمینال وزیکول، موش صحرایی.

مقدمه

دیابت نوع یک، مجموعه‌ای از اختلالات متابولیکی می‌باشد که با افزایش قند خون همراه با اختلال در متابولیسم پروتئین، چربی و کربوهیدرات‌ها مشخص می‌شود. علت دیابت نوع یک، نقص در ترشح انسولین می‌باشد. بیماران دیابتی و مدل‌های تجربی حیوانی به دلیل هیپرگلیسمی مزمن و مداوم، استرس اکسیداتیو بالایی دارند که این شرایط موجب پیشرفت تولید رادیکال‌های آزاد، تضعیف سیستم دفاعی آنتی‌اکسیدانی و در نتیجه افزایش استرس اکسیداتیو می‌شود (Oi-Kano *et al*., 2010). دیابت نوع یک تأثیرات مختلفی بر فعالیت‌های جنسی و تولیدمثلی جنس نر دارد که شامل اختلال اسپرماتوژنز، کاهش تعداد اسپرم، کاهش سطح تستوسترون سرم، کاهش حجم مایع سمینال و کاهش میل جنسی می‌باشد (keys, 1995). فعالیت غده پروستات به هورمون‌های مختلفی از جمله آندروژن، استروژن و پرولاکتین وابسته است. هورمون تستوسترون مهم‌ترین آندروژنی است که برای تکامل پروستات و حفظ توان عملکردی و ساختاری آن ضروری است. تغییر اندک در سطح تستوسترون، موجب تغییراتی در رشد و وزن غده پروستات می‌شود (Oi-Kano *et al*., 2008). بیماری دیابت باعث تغییراتی در غدد ضمیمه جنسی نر هم می‌شود که از جمله آن‌ها می‌توان به کاهش وسعت منطقه اپیتلیالی و افزایش منطقه استرومایی همراه با هیپرتروفی کلاژن و ماهیچه در غده پروستات، نئوپلازی داخل اپیتلیالی پروستات، افزایش فرآیندهای التهابی و نیز کاهش اندامک‌های درگیر در فرآیندهای ترشحی اشاره نمود (Hamdi and Castellon, 2005). محققین در مطالعات خود نشان داده‌اند که در بافت پروستات دیابتی، استروما ضخیم می‌شود و سلول‌های اپیتلیالی ترشحی دچار آتروفی شده و ارگان‌های درگیر در فرآیند ترشح دچار بی‌نظمی می‌شوند و در نهایت فعالیت غده‌ای مختل می‌شود (Alirezaei *et al*., 2012). اثرات منفی دیابت بر پروستات با کاهش تستوسترون، نقص انسولینی و افزایش قند خون مرتبط است. در مطالعه صورت گرفته در سال ۲۰۰۲ توسط اندریکوپولوس و همکاران نشان داده شد که میزان گلوتاتیون ترانسفراز در پروستات گروه دیابتی‌شده با استروپتوزوسین افزایش می‌یابد (Andrikopoulos *et al*., 2002). اگرچه مکانیسم‌هایی که موجب تغییرات در دیابت می‌شوند هنوز ناشناخته است اما افزایش قند خون موجب افزایش استرس اکسیداتیو می گردد (Zahkok *et al*., 2016). استفاده از طب گیاهی برای درمان بیماری دیابت در دنیا اهمیت فراوانی پیدا کرده‌است. لذا، تحقیقات روی گیاهان دارویی اهمیت فراوانی دارد (El-Kholy *et al*., 2015). زیتون (*Olea europaea* L.) درختچه‌ای از تیره Oleaceae با برگ‌های سبز دایمی است. قسمت مورد استفاده درخت زیتون، میوه و برگ آن است. فنل‌های روغن زیتون را می‌توان به سه گروه تقسیم‌بندی کرد: فنل‌های ساده، ساکاروئیدها و لیگنان‌ها که همگی مانع اکسیداسیون اتوماتیک می‌شوند. فنل‌های اصلی شامل هیدروکسی تریزول، تریزول، اولئوروپین و لیگستروسید می‌باشند که در این بین هیدروکسی تریزول و تریزول فنل‌های ساده می‌باشند (Andrikopoulos *et al*., 2002). همچنین اولئوروپین از فراوان‌ترین ترکیبات فنلی در زیتون می‌باشد (El-Kholy *et al*., 2015). روغن زیتون یک آنتی‌اکسیدان قوی بوده و هم‌چنین

عامل کاهش قند خون و فشار خون می‌باشد (Omar, 2010 ; Jemai *et al*., 2009). اثر ضد التهابی و فعالیت ضد آتروژنیک نیز از آثار زیتون می‌باشد (Soler *et al*., 2000). لذا هدف از انجام مطالعه حاضر، بررسی اثرات اولئوروپین بر ساختار بافتی غدد پروستات و سمینال وزیکول در موش‌های صحرایی دیابتی‌شده با استروپتوزوسین بود.

مواد و روش‌ها

جهت انجام این مطالعه، ۳۰ سر موش صحرایی نژاد ویستار نر با وزن تقریبی ۲۰±۲۲۰ گرم، از مرکز پرورش حیوانات دانشکده دامپزشکی دانشگاه آزاد اسلامی تبریز تهیه شده و در شرایط یکسان با دسترسی آزاد به آب و غذا و سیکل نوری ۱۲ ساعت روشنایی، ۱۲ ساعت تاریکی و دمای اتاق ۲۲ درجه سلسیوس نگهداری گردیدند. در ابتدای دوره، وزن تمامی حیوانات اندازه‌گیری شد. به‌طور تصادفی، موش‌ها به ۳ گروه ده‌تایی شامل کنترل، دیابتی‌شده و تیمار تقسیم شدند. برای ایجاد دیابت نوع یک در موش‌های گروه دیابتی‌شده، از داروی استرپتوزوتوسین (stroptozotocin) به‌میزان ۶۰mg/kg به‌صورت تزریق داخل صفاقی استفاده شد (Sudha *et al*., 1999). ۷۲ ساعت پس از تزریق، از سینوس پشت چشمی موش‌های گروه مذکور نمونه خون اخذ شده و با استفاده از دستگاه گلوکومتر (Accu-chek, Performa, made in USA) میزان قند خون آن‌ها اندازه‌گیری شد. موش‌هائی که قند خون آن‌ها بالای ۳۰۰mg/dl بود، به‌عنوان حیوان دیابتی انتخاب شدند. حیوانات گروه تیمار به‌مدت ۲۸ روز عصاره‌ی اولئوروپین را با دوز ۵۰۰ mg/kg به‌صورت گاواژ دریافت کردند (Alirezaei *et al*., 2012). حیوانات گروه شاهد (سالم) و گروه دیابتی نیز به‌مدت ۲۸ روز سرم فیزیولوژی از طریق گاواژ دریافت کردند. در پایان دوره ، مجدداً وزن حیوانات اندازه‌گیری شد. تمامی حیوانات استفاده‌شده در بررسی حاضر بر طبق قانون حمایت از حیوانات و رعایت اخلاق پزشکی، پس از ۲۸ روز با استفاده از گاز دی‌اکسیدکربن آسان‌کشی شدند. پس از توزین غدد پروستات و سمینال وزیکول، از آن‌ها بلوک‌های پارافینی تهیه شده و برش‌هایی به ضخامت ۵ میکرون آماده گردید و مقاطع بافتی پس از رنگ‌آمیزی معمول هماتوکسیلین–ائوزین مورد بررسی قرار گرفتند. بدین منظور با استفاده از عدسی مدرج ×۱۰ (Nikon, Japan)، ضخامت لایه عضلانی و ارتفاع اپی‌تلیوم غده سمینال وزیکول و قطر توبول‌ها و ارتفاع اپی‌تلیوم غده پروستات در همه نمونه‌های مذکور اندازه‌گیری گردید.

- **تحلیل آماری داده‌ها:** داده‌های به‌دست آمده به‌صورت mean ± SEM ارائه شده و برای تجزیه و تحلیل آن‌ها از نرم‌افزار spss نسخه۱۷ و روش آنالیز واریانس یک طرفه ANOVA و به‌دنبال آن تست‌های مقایسه‌ای چندگانه توکی برای مقایسه وجود اختلاف بین گروه‌ها استفاده گردید. همچنین مقدار $p<۰/۰۵$ برای تعیین سطح معنی‌دار بودن بین گروه‌ها در نظر گرفته شد.

یافته‌ها

- **مورفولوژی بافت سمینال وزیکول:** در بررسی گروه دیابتی، کاهش شدید میزان ترشحات داخل لومن در واحدهای ترشحی مشاهده شد. تغییر شکل سلول‌های

پوششی دیواره واحدهای ترشحی از حالت استوانه‌ای به مکعبی از دیگر یافته‌های بافت‌شناسی در گروه دیابتی بود. کاهش شدید لوبولاسیون حفره داخلی غده و کاهش ترابکول‌ها در دیواره غده، آتروفی شدید واحدهای ترشحی و افزایش ضخامت لایه عضلانی دیواره سمینال وزیکول در موش‌های دیابتی مشهود بود (شکل ۱). در گروه تیمار، میزان آتروفی واحدهای ترشحی و تغییر شکل بافت پوششی از حالت استوانه‌ای به مکعبی کاهش یافته بود ولی میزان ترشحات در مقایسه با گروه دیابتی افزایش داشت (شکل ۱).

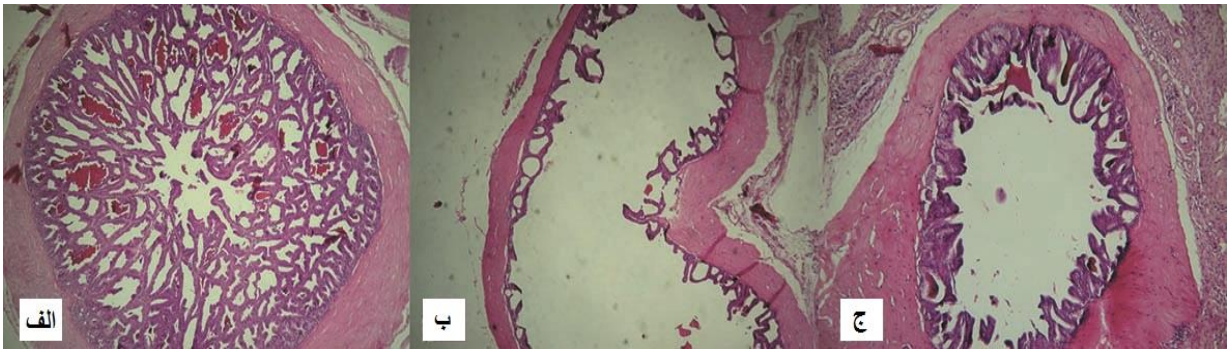

شکل ۱– مقطع بافتی غده سمینال وزیکول. در گروه شاهد (الف) واحدهای ترشحی به صورت حجرات متعددی دیده می‌شوند و در بیشتر واحدهای ترشحی مایع ترشحی دیده می‌شود. در گروه دیابتی (ب) تعداد حجرات سمینال وزیکول به شدت کاهش یافته و اکثر واحدهای ترشحی فاقد مایع ترشحی است. در گروه تیمار (ج) تعداد حجرات سمینال وزیکول در مقایسه با گروه دیابتی بیشتر بوده و در تعدادی از واحدهای ترشحی مایع ترشحی دیده می‌شود (درشت‌نمایی ×۱۰۰، رنگ آمیزی هماتوکسیلین–ائوزین).

– **مورفولوژی بافت غده پروستات:** در بررسی بافت‌شناسی پروستات در گروه دیابتی، ضخامت بافت پوششی و ارتفاع سلول‌های اپیتلیالی واحدهای ترشحی غده پروستات شدیداً کاهش یافته بود و سلول‌های بافت پوششی از شکل استوانه‌ای و مکعبی به حالت کشیده و دوکی شکل تبدیل شده بودند. سیتوپلاسم سلول‌های پوششی نیز به‌حالت روشن دیده شدند. از قطر توبول‌ها هم به‌طور محسوس کاسته شده بود. در واحدهای ترشحی، افزایش چین‌خوردگی‌های دیواره واحدها و ایجاد برجستگی‌های انگشتی به داخل حفره داخلی واحدهای ترشحی مشاهده گردید. همچنین در این واحدها میزان ترشحات نیز در مقایسه با گروه شاهد کاهش یافته بود و گسترش بافت همبند بینابینی در فضای بین واحدهای ترشحی به وضوح مشهود بود (شکل ۲). در گروه تیمار، میزان تغییر شکل بافت پوششی از حالت استوانه‌ای و مکعبی به شکل کشیده و دوکی کاهش یافته بود. قطر لوله‌ها در مقایسه با گروه دیابتی بیشتر بوده و میزان ترشحات داخل واحدهای ترشحی نیز افزایش داشت، اما وسعت بافت همبند بینابینی در مقایسه با گروه دیابتی کمتر بود (شکل ۲).

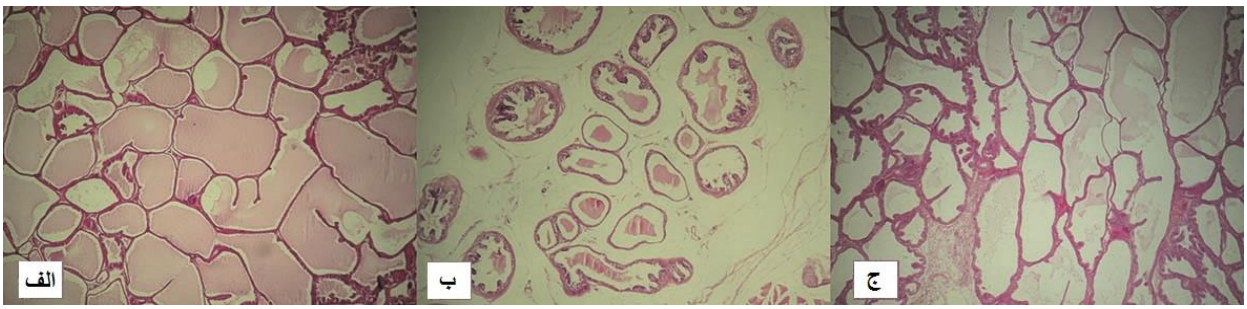

شکل ۲- مقطع بافتی غده پروستات. در گروه شاهد (الف) واحدهای ترشحی با تراکم زیاد و محتوی ترشحات در حفره داخلی مشاهده می‌شوند. وسعت بافت همبند بینابینی کم می‌باشد. در گروه دیابتی(ب) واحدهای ترشحی با تراکم و وسعت بافت همبند بینابینی زیاد مشاهده می‌شود. میزان ترشحات در حفره داخلی واحدهای ترشحی کم می‌باشد. در گروه تیمار (ج) تراکم واحدهای ترشحی در مقایسه با گروه دیابتی بیشتر و میزان بافت همبند بینابینی کم‌تر است. میزان ترشحات در حفره داخلی واحدهای ترشحی نیز در مقایسه با گروه دیابتی بیش‌تر می‌باشد (درشت‌نمایی ×۱۰۰، رنگ آمیزی هماتوکسیلین- ائوزین).

- پارامترهای کمی مربوط به غده سمینال وزیکول: میانگین ارتفاع اپیتلیوم در گروه دیابتی در مقایسه با گروه شاهد کاهش معنی‌داری ($p<۰/۰۵$) داشت. همچنین، در گروه تیمار میانگین ارتفاع اپیتلیوم در مقایسه با گروه دیابتی افزایش معنی‌داری داشت و در مقایسه با گروه شاهد نیز کاهش معنی‌داری ($p<۰/۰۵$) را نشان داد (جدول ۱).

در گروه دیابتی، میانگین ضخامت لایه عضلانی در مقایسه با گروه شاهد کاهش معنی‌داری ($p<۰/۰۵$) داشت، اما در گروه تیمار، میانگین ضخامت لایه عضلانی در مقایسه با گروه دیابتی تفاوت معنی‌داری نداشت ولی در مقایسه با گروه شاهد کاهش معنی‌داری ($p<۰/۰۵$) را نشان داد (جدول ۱).

میانگین وزن غده سمینال وزیکول در گروه دیابتی در مقایسه با گروه شاهد کاهش معنی‌داری ($p<۰/۰۵$) داشت. در مقایسه گروه تیمار با گروه دیابتی نیز افزایش معنی‌داری ($p<۰/۰۵$) در میانگین وزن غده مذکور مشاهده شد. همچنین در این خصوص، در مقایسه با گروه شاهد کاهش معنی‌داری ($p<۰/۰۵$) دیده شد (جدول ۱).

نسبت وزن غده سمینال وزیکول به کل وزن بدن موش‌ها در گروه دیابتی، در مقایسه با گروه شاهد کاهش معنی‌داری ($p<۰/۰۵$) داشت. در گروه تیمار هم، میانگین نسبت وزن این غده به وزن کل بدن در مقایسه با گروه دیابتی افزایش معنی‌داری ($p<۰/۰۵$) داشت. میزان میانگین مذکور در مقایسه با گروه شاهد نیز کاهش معنی‌داری ($p<۰/۰۵$) را نشان داد (جدول ۱).

جدول ۱- مقایسه میانگین پارامترهای کمی غده سمینال وزیکول در موش‌های صحرایی مورد مطالعه

پارامتر	گروه شاهد	گروه دیابتی	گروه تیمار
ضخامت لایه عضلانی (µm)	۲۹٤/٤٤±۰۵/۷۵[a]	۲۰۹/۲۲±۰۸/۸٤[b]	۲۳۵/۳۲±۲۲/۱٤[b]
ارتفاع اپی‌تلیوم (µm)	۱۹/۲±۳۸/۹۰[a]	۱۰/۲±۲۰/٤[b]	۱۵/٤±۵۵/۲[c]
وزن غده (gr)	۰/۰±۱۷/۰۲۹[a]	۰/۰±۰۷/۰۰۵[b]	۰/۰±۱۱/۰۳۵[c]
نسبت وزن غده به وزن بدن	۰/۰±۰۰۰۹/۰۰۰۱٦[a]	۰/۰±۰۰۰۵/۰۰۰۰۷[b]	۰/۰±۰۰۰۷/۰۰۰۲٤[c]

abc: حروف انگلیسی متفاوت در هر ردیف اختلاف معنی‌دار را نشان می‌دهد ($p<۰/۰۵$).

- **پارامترهای کمی مربوط به غـده پروسـتات:** در گـروه دیابتی، میانگین قطر توبول‌ها در مقایسه با گروه شـاهد، کاهش معنی‌داری ($p<۰/۰۵$) داشت. همچنـین در گـروه تیمار، میانگین قطر توبول‌ها در مقایسه با گـروه دیـابتی افـزایش معنـی‌داری ($p<۰/۰۵$) را نشـان داد ولـی در مقایسه با گروه شاهد تفـاوت معنـی‌داری بـرآورد نشـد (جدول ۲).

ارتفاع اپیتلیوم واحدهای ترشحی غده پروستات در گروه دیابتی، در مقایسه با گروه شاهد کاهش معنی‌داری ($p<۰/۰۵$) را نشان داد، در حالی‌کـه در گـروه تیمـار در مقایسـه بـا گـروه دیـابتی در ایـن خصـوص افزایشـی معنی‌داری ($p<۰/۰۵$) مشاهده شد ولـی در مقایسـه بـا گروه شاهد تفاوت معنی‌داری از لحـاظ ارتفـاع اپیتلیـوم وجود نداشت (جدول ۲).

میانگین وزن غده پروستات در گروه دیابتی، در مقایسـه با گروه شاهد کاهش معنـی‌داری داشـت ($p<۰/۰۵$). در گروه تیمار میانگین وزن این غـده در مقایسـه بـا گـروه دیابتی افزایش معنـی‌داری ($p<۰/۰۵$) داشـت. همچنـین میانگین وزن غده پروستات در گروه تیمار در مقایسه بـا گروه شاهد کـاهش معنـی‌داری ($p<۰/۰۵$) را نشـان داد (جدول ۲).

میانگین نسبت وزن غده پروستات به وزن کل بدن موش‌ها در گـروه دیـابتی، در مقایسـه بـا گـروه شـاهد کـاهش معنـی‌داری ($p<۰/۰۵$) داشـت ولـی در گـروه تیمار، میانگین مذکور در مقایسه با گروه دیابتی افـزایش معنی‌داری ($p<۰/۰۵$) را نشان داد. همچنـین مقـدار ایـن میانگین در مقایسه بـا گـروه شـاهد کـاهش معنـی‌داری ($p<۰/۰۵$) داشت (جدول ۲).

جدول ۲- مقایسه میانگین پارامترهای کمی غده پروستات در موش‌های صحرایی مورد مطالعه

پارامتر	گروه شاهد	گروه دیابتی	گروه تیمار
قطر توبول پروستات (µm)	۳۸۵/٤۰±۵۰/۱٦[a]	±۵/۱۷۷ ۳۲/۰۷[b]	۳٦۳/٤۲±۷۲/۰۸[a]
ارتفاع اپی‌تلیوم (µm)	۲۰/۲±۸۳/۸۰[a]	۱۲/۳±۲٤/۷۰[b]	۲۰/۳±۱٤/۸۰[a]
وزن غده (gr)	۰/۰±۳٤/۰٤[a]	۰/۰±۱٦/۰۲[b]	۰/۰±۲٤/۰۳[c]
نسبت وزن غده به وزن بدن	±۰۰۱۸/۰/۰۰۰۰۳[a]	۰/۰±۰۰۱/۰۰۰۱[b]	۰/۰±۰۰۱٤/۰۰۰۲[c]

abc: حروف انگلیسی متفاوت در هر ردیف اختلاف معنی‌دار را نشان می‌دهد ($p<۰/۰۵$).

بحث و نتیجه‌گیری

دیابت ملیتوس نوع یک، تاثیرات مختلفی بر فعالیت‌های جنسی و تولیدمثلی جنس نر دارد که شامل اختلال در اسپرماتوژنز، کاهش تعداد اسپرم، کاهش میزان تستوسترون سرم، کاهش حجم مایع سمینال و کاهش میل جنسی می‌باشد. این نوع از دیابت باعث تغییراتی در اندام‌های مختلف از جمله غدد جنسی ضمیمه در جنس نر هم می‌شود (Keys, 1995). گزارش شده است که موش‌های صحرایی نر مدل مناسبی برای مطالعه فعالیت‌های تولیدمثلی تحت شرایط دیابت می‌باشند و ایجاد دیابت در این حیوانات اختلالاتی مشابه آن‌چه که در انسان‌های دیابتی دیده می‌شود، بروز می‌دهد (Oi-Kano *et al*., 2010).

در مطالعه حاضر، دیابت تغییرات مختلف بافتی در غده پروستات موش‌های صحرایی را ایجاد کرد. در موش‌های صحرایی دیابتی، ارتفاع سلول‌های ترشحی و قطر برخی توبول‌ها کاهش چشم‌گیری نسبت به گروه شاهد داشت (جدول ۲). تغییر شکل سلول‌های آسینی به فرم دوکی در گروه دیابتی مشاهده شد. افزایش رسوب کلاژن و فیبروز در فضای بینابینی در گروه دیابتی دیده شد. کاهش گرانول‌های ترشحی، افزایش کلاژن اطراف سلول‌های آسینی و روشن شدن سیتوپلاسم از دیگر مواردی بود که در گروه موش‌های صحرایی دیابتی مشاهده شد. هم‌چنین در این موش‌ها ترشحات موجود در توبول‌های پروستات غلیظ شده و حجم آن کاهش یافت (شکل ۲).

تحقیقات مشابه نشان می‌دهد که در مبتلایان به دیابت، در بافت غده پروستات استروما ضخیم شده و سلول‌های اپیتلیالی ترشحی دچار آتروفی شده‌اند. همچنین ارگانل‌هایی که در ترشح نقش دارند، دچار اختلال و بی‌نظمی شده و در نهایت فرآیند غده‌ای مختل می‌شود. در حیوانات دیابتی وزن خالص پروستات نیز کم شده و تحلیل پروستات اتفاق می‌افتد به شکلی که اپیتلیوم غده‌ای چروکیده می‌شود (Abdollahnejad *et al*., 2011). در تحقیقی مشخص شده است که غلظت تستوسترون سرم و داخل بیضه‌ای در حیوانات دیابتی کاهش می‌یابد. کاهش تستوسترون در سطح پروستات شکمی و تبدیل آن به دی هیدروتستوسترون مسئول تغییر بافتی ایجاد شده در دیابت می‌باشد (Sudha *et al*., 1999). هم‌چنین دیابت باعث کاهش محتوای گیرنده آندروژنی و جذب و کاهش ۳-هیدروکسی تستوسترون در غدد ضمیمه جنسی می‌گردد. لذا می‌توان چنین نتیجه گرفت که تغییرات و اثرات متنوع ایجادشده در پروستات شکمی به واسطه اختلال اتصال آندروژن به گیرنده‌اش می‌باشد (Tesone *et al*., 1980). همچنین کاروالهو و همکاران در سال ۲۰۰۶ نشان دادند که در بافت پروستات موش‌های دیابتی، کاهش وسعت منطقه اپیتلیالی و افزایش منطقه استرومایی همراه با هیپرتروفی کلاژن، نئوپلازی داخل اپیتلیالی، فرآیندهای التهابی و کاهش اندامک‌های درگیر در فرایندهای ترشحی دیده می‌شود (Carvalho *et al*., 2006).

نتایج تحقیق حاضر نشان داد که دیابت اثراتی بر بافت سمینال وزیکول دارد، به طوری‌که باعث کاهش میزان ترشحات شده و علاوه بر این ماهیت ترشحات نیز در آن تغییر می‌کند و به شکل مواد غلیظ و دانه دانه تغییر شکل می‌دهد (شکل ۱). تغییرات مشخص دیگری که در این بافت مشاهده شد، شامل تغییر شکل کاهش

ارتفاع سلول های پوششی (جدول ۱)، آتروفی شدید در پوشش توبول‌ها، فیبروز و از بین رفتن ترابکول‌ها می‌باشد.

در یک تحقیق انجام شده کاهش وزن، افزایش میانگین ارتفاع دیواره غدد سمینال وزیکول و کاهش میانگین نسبت وزن سمینال وزیکول به بدن در مبتلایان به دیابت مشاهده شد. هم‌چنین قطر توبول‌های اپیدیدیم در قسمت سر، تنه و دم در گروه دیابتی کاهش کاملاً واضحی نسبت به سایر گروه‌ها نشان داد (LaVignera *et al* ., 2011)، که در مورد وزن غدد سمینال وزیکول با نتایج تحقیق حاضر مطابقت داشته ولی در مورد ارتفاع سلول-های پوششی با نتایج این بررسی مطابقت ندارد.

در مطالعه‌ای، حالات التهابی، حالت آتونی و کم‌کاری غده سمینال وزیکول توسط اولتراسونوگرافی مشاهده شده است (Lavignera *et al*., 2011). همچنین کاهش وزن غده سمینال وزیکول در حیوانات دیابتی تحت درمان با انسولین نیز مشاهده گردیده است (Abdollahnejad *et al*., 2011).

در بیماری دیابت به دنبال ایجاد اختلال در متابولیسم کربوهیدرات‌ها، افزایش ساخت رادیکال‌های آزاد حاصل می‌گردد (Zahkok *et al*., 2016). نتایج حاصل از یک تحقیق نشان می‌دهد که در دیابت، تولید رادیکال‌های آزاد افزایش می‌یابد. تولید رادیکال‌های آزاد نه تنها حاصل افزایش گلیکوزیلاسیون غیرآنزیمی و اتواکسیداتیو بوده، بلکه به دنبال تغییر در متابولیسم انرژی، سطح واسطه‌های التهابی و وضعیت دفاعی آنتی‌اکسیدانی حاصل می‌شود (Stretch and Hayball, 2000). دیابت به‌عنوان عامل اختلال متابولیکی شناخته می‌شود که منجر به برهم زدن تعادل بین اکسیدان‌ها و آنتی‌اکسیدان‌ها می‌شود. دیابت موجب افزایش گلیکوزیلاسیون کلاژن و پروتئین‌های پلاسما شده و اکسیداسیون لیپیدها را تحریک می‌کند. پیشرفت پراکسیداسیون لیپید فرآیند مخربی است که بر غشاء سلولی و دیگر ساختارهای محتوی لیپید تحت شرایط استرس اکسیداتیو اثر می‌گذارد که اغلب همراه با عواقب سیتوپاتولوژیک می‌باشد (Baynes and Thorpe, 1999). وجود آنتی‌اکسیدان‌هایی نظیر ویتامین E و فلاوونوئیدها در جیره غذایی می‌تواند اثرات حفاظتی در بیماران دیابتی داشته باشد (Zahkok *et al*., 2016). آنزیم‌های آنتی‌اکسیدانی طی افزایش میزان قند خون فعال می‌شوند اما در مقابل افزایش استرس اکسیداتیو جوابگو نیستند. این مشکل یا به‌علت کاهش جذب پیش‌سازهای مورد نیاز یا ناتوانی سنتز آنزیم‌های آنتی‌اکسیدانی است. مکمل‌های آنتی‌اکسیدانی وسیله‌ای برای معکوس کردن این فرآیند هستند. در این زمان مکمل‌های آنتی‌اکسیدانی مانند ویتامین‌های A، C و E مفید می‌باشند (Andrikopoulos *et al*., 2002). گزارش‌شده که سطوح ال-آسکوربیک اسید در موش‌های صحرایی دیابتی کاهش می‌یابد و تیمار مبتلایان به دیابت با این ویتامین، عوارض دیابت را به‌علت خاصیت ترشح‌کنندگی انسولین و آنتی‌اکسیدانی بودن آن کاهش می‌دهد (Cheng *et al*., 1989).

در مطالعه حاضر مشخص گردید که دیابت موجب تحلیل پروستات و کاهش وزن آن شده و موجب چروکیدگی اپیتلیوم غدد می‌شود و از سوی دیگر مصرف اولئوروپین اثرات محافظتی و درمانی بر آسیب‌های پروستات در موش‌های صحرائی دیابتی دارد

(شکل ۲). همچنین نتایج حاصل از تحقیق حاضر، بیانگر اثرات سوء دیابت بر بافت سمینال وزیکول بوده ولی در گروه تیمار با اولئوروپین تأثیرات سوء دیابت بر بافت غده کاهش یافت به طوری‌که حجم مایع زیاد و یکنواخت (هموژن) و شکل سلول‌های دیواره غدد استوانه‌ای و میزان ترابکول‌ها نیز بیشتر شده بود (شکل ۱).

اولئوروپین به‌عنوان یکی از مهم‌ترین مواد بیولوژیکی با اثرات آنتی‌اکسیدانی است که تحقیقات متعددی روی آن صورت گرفته است (Bendini *et al*., 2007). در بررسی‌های انجام‌شده اثرات ضد دیابتی و آنتی‌اکسیدانی اولئوروپین مشاهده شده است (Omar, 2010; Jemai *et al*., 2009) که منطبق با مطالعه حاضر می‌باشد. در تحقیق انجام‌شده توسط احمدوند و همکاران در سال ۲۰۱٤ مشخص گردید که درمان حیوانات دیابتی با اولئوروپین، اثرات مهاری در افزایش هموگلوبین A1C، گلوکز سرم ، تری‌گلیسرید، کلسترول، VLDL، تجمع LDL و ایجاد ایندکس آتروژنیک داشته است (Ahmadvand *et al*., 2014). اولئوروپین یک آنتی‌اکسیدان فنلی است (با فرمول مولکولی $C_{25}H_{23}O_{13}$ و وزن مولکولی ٥٤٠ گرم بر مول) و استرس اکسیداتیو دیابت را کاهش می‌دهد و منجر به قدرتمند شدن سد خونی- بیضه‌ای شده و باعث محافظت از DNA اسپرم در مقابل رادیکال‌های آزاد می‌شود (El-Kholy *et al*., 2015). هم‌چنین عصاره زیتون به‌منظور کاهش ریسک نازایی و تنظیم کمپلمان‌های دیابت در مردان توصیه می‌شود (Zahkok *et al*., 2016). نتایج حاصل از یک بررسی، بیانگر این است که اولئوروپین به شکل تأثیرگذاری باعث افزایش سطوح پلاسمایی آدرنالین و نورآدرنالین می‌شود (Oi-Kano *et al*., 2008). در مطالعه‌ای که توسط آکواویوا و همکاران در سال ۲۰۱۲ انجام شده است، مشخص گردیده که اولئوروپین زیست‌پذیری سلول‌های سرطانی پروستات را کاهش داده و روی سلول‌های BPH-1 خاصیت آنتی‌اکسیدانی داشته و قابلیت ضد سرطانی آن بر رده‌های مختلف سلول‌های سرطانی در شرایط آزمایشگاهی تأیید شده است (Acquaviva *et al*., 2012). همچنین نتایج حاصل از یک تحقیق نشان می‌دهد که اولئوروپین مانع از تکثیر سلول‌های سرطانی پروستات شده و نکروز سلول‌ها را کاهش می‌دهد (Acquaviva *et al*., 2012).

مطالعه حاضر نشان داد که تجویز اولئوروپین، از تغییرات بافتی ایجاد شده در غده پروستات و وزیکول سمینال موش صحرایی دیابتی جلوگیری می‌کند.

سپاسگزاری

نویسندگان، از کارشناسان بخش‌های آزمایشگاهی دانشکده دامپزشکی دانشگاه آزاد تبریز قدردانی می‌نمایند.

تعارض منافع

نویسندگان اعلام می‌دارند که هیچ‌گونه تضاد منافعی ندارند.

منابع

- Abdolahnejad, A., Gol, A., Dabiri, S. and Javadi, A. (2011). Preventive and protective effects of garlic juice on histologic alternation in the prostate of Streptozotocin induced diabetic rats. Iranian Journal of Biology, 24(6): 904-914. [In Persian]
- Ahmadvand, H., Noori, A., Dehnoo, M., Bagheri, S. and. Cheraghi, R. (2014). Hypoglycemic,hypolipidemic and antiatherogenic effects of oleuropein in alloxan-induced type 1 diabetic rats. Asian Pacific Journal of Tropical Disease, 4(2): 421-42.
- Alirezaei, M., Kheradmand, A., Heydari, R.,Tanideh, N. and Neamati, S. (2012). Oleuropein protects against ethanol-induced oxidative stress and modulates sperm quality in the rat testis. Mediterranean Journal of Nutrition and Metabolism, 5(3): 205-211.
- Andrikopoulos, N., Kaliora, A., Assimopolou, A. and Papaqeorqiou, V. (2002). Inhibitory activity of minor polyphenolic and nonpolyphenolic constituents of olive oil against in vitro low-density lipoprotein oxidation. Journal of Medicinal Food, 5(1): 1-7.
- Acquaviva, R., Digiacomo, C., Sorrenti, V.,Galvano, F. and Santangelo, R. (2012). Antiproliferative effect of oleuropein in prostate cell lines. International Journal of Oncology, 41(1): 31-38.
- Baynes, J. and Thorpe, S. (1999). Role of oxidative stress in diabetic complications: a new perspective on an old paradigm. Diabetes, 48(1): 19-26.
- Bendini, A., Cerretani, L., Carrasco, A., Gomez, A. and Sequara, A. (2007). Phenolic molecules in virgin olive oils: a survey of their sensory properties, health effects, antioxidant activity and analytical methods. Molecules, 12(8): 167-171.
- Carvalho, C., Camargo, A., Cagnon, V. and Padovani, C. (2006). Effects of experimental diabetes on the structure and ultrastructure of the coagulating gland of C57BL/6J and NOD mice. The Anatomical Record, 38(1): 142-151.
- Cheng, J., Hsieh-Chen, S. and Tasi, C. (1989). L-ascorbic acid produces hypoglycemia and hyperinsulinemia in anaesthetized rats. Journal of Pharmacy and Pharmacology, 413(2): 45-53.
- El-Kholy, T., AL-abbadi, H., Qahwaji, D. and AL-gamdi, A. (2015). Ameliorating effect of olive oil on fertility of male rats fed on genetically modified soya bean. Food and Nutrition Research, 59(1): 267-280.
- Hamdi, H. and Castellon, R. (2005). Oleuropein, a non-toxic olive iridoid, is an anti-tumor agent and cytoskeleton disruptor. Biochemical and Biophysical Research Communications, 334(3): 769-778.
- Jemai, H., El feki, A. and Sayadi, S. (2009). Antidiabetic and antioxidant effects of hydroxytyrosol and oleuropein from olive leaves in alloxan-diabetic rats. Journal of Agricultural and Food Chemistry, 57(19): 8798-8804.
- Keys, A. (1995). Mediterranean diet and public health: personal reflections. The American Journal of Clinical Nutrition, 61(6): 1321-1323.
- Lavignera, S., Acondorelli, R., Vicari, E., Agata, R. and Ecalogero, A. (2011). Seminal vesicles and diabetic neuropathy: ultrasound evaluation in patients with couple infertility and different levels of glycaemic control. Asian Journal of Andrology, 13(6): 872-883.
- Oi-Kano, Y., Kavada, T., Watanabe, T., Koyama, F. and Senbongi, R. (2010). Oleuropein supplementation increases urinary noradrenaline and testicular testosterone levels and decreases plasma corticosterone level in rats fed high-protein diet. Journal of Nutritional Biochemistry, 24(5): 887-893.
- Oi-Kano, Y., Kavada, T., Watanabe, T., Koyama, F. and Senbongi, R. (2008). Oleuropein, a phenolic compound in extra virgin olive oil, increases uncoupling protein content in brown adipose tissue and enhances noradrenaline and adrenaline secretions in rats. Journal of Nutritional Science and Vitaminology, 54(5): 363-370.

- Omar, S. (2010). Oleuropein in olive and its pharmacological effects. Scientia Pharmaceutica, 78(2): 133-154.
- Stretch, A. and Hayball, P. (2000). Oleuropein, an antioxidant polyphenol from olive oil, is poorly absorbed from isolated perfused rat intestine. The Journal of Nutrition, 130(12): 2996-3002.
- Soler, R., Espín, J. and Wichers, H. (2000). Oleuropein and related compounds. Journal of the Science of Food and Agriculture, 80(7): 1013-1023.
- Sudha, S., Sankar, B., Valli, G. and Govindarajvulu, P. (1990). Streptozotocin-diabetes impairs prolactin binding to Leydig cells in prepubertal and pubertal rats. Hormone and Metabolic Research, 31(11): 583-586.
- Tesone, M., Oliviera-Filho, R., Biella de Souza, V., Calvo J., Baranao, J. and Foglia, V. (1980). Androgen receptors in the diabetic rat. Diabetologia, 18(3): 385-390.
- Zahkok, S., Nehad, A., Amel, F. and Esraa, M. (2016). Studies on fertility of diabetic male rats treated with olive leaves extract. Journal of Biomedical and Pharmaceutical Research, 5(3): 18-27.