

بررسی هیستولوژیک اثرات گیاه بابا آدم بر التیام زخم های جلدی در رت

رضا صداقت^{۱*}، فرج الله ادیب هاشمی^۲، محمدرضا محمدی ملایری^۳، علیرضا مهاجرانی^۴، سید امین لطفی^۲

۱- گروه علوم تشریح و پاتولوژی، دانشکده پزشکی، دانشگاه شاهد، تهران- ایران.

۲- گروه علوم درمانگاهی، دانشکده دامپزشکی دانشگاه تهران، تهران- ایران.

۳- گروه پاتولوژی، دانشکده دامپزشکی، دانشگاه آزاد اسلامی واحد گرمسار، گرمسار- ایران.

۴- دانش آموزنده دانشکده دامپزشکی دانشگاه آزاد اسلامی واحد گرمسار، گرمسار- ایران.

* نویسنده مسئول: sedaghat@shahed.ac.ir

A histologic study of the effects of *Arctium Lappa* L. on cutaneous wound healing in rat

Sedaghat, R.^{1*}, Adib hashemi, F.², Mohammadi malayeri, M.³, Mohajerani, A.⁴, Lotfi, A.⁴

¹Department of Anatomy and Pathology, Faculty of Medicine, Shahed University, Tehran-Iran. ²Department of Clinical Science, Faculty of Veterinary Medicine Tehran University, Tehran-Iran. ³Department of Pathology, Faculty of Veterinary Medicine, Islamic Azad University, Garmsar Branch, Garmsar-Iran. ⁴Graduated from Faculty of Veterinary Medicine, Islamic Azad University, Garmsar Branch, Garmsar - Iran.

Abstract

Finding the methods and drugs to improve wound healing is always one of the major subjects of interest in medicine. *Arctium lappa* L. has been used as a wound dressing since ancient times in traditional medicine but its role in modern medicine is not clear. The purpose of this study was to evaluate the effect (s) of *Arctium lappa* L. on cutaneous wound healing in rat histologically. To do this study, 32 female wistar rats were purchased and randomly divided into four (*Arctium Lappa* L., euserin, hydrocortisone, and control) groups. Then, each group was subdivided in to two subgroups based on carefully defined times. Animals were anesthetized with intraperitoneal injection of ketamine hydrochloride and xylazine. Full-thickness incisions were made on the skin of each rat in right side of the back region. *Arctium Lappa* L., euserin and hydrocortisone groups received treatment with *Arctium Lappa* L., euserin and hydrocortisone, ointments, respectively. The treatments were continued once a day till euthanasia on defined periods (days 7, 14). Control group received no treatment. Animals were euthanized with intracardiac injection of ketamine hydrochloride on defined periods. Specimens were taken from the wounded area and collected in 10% formalin solution. The specimens were processed and sectioned for 5 micrometers. Sections were stained with Hematoxylin and Eosin and studied microscopically. Finally, the results were analyzed statistically. Histologic study showed significant ($P < 0.05$) difference in complete reepithelialization and complete wound healing (on day 14) among different groups. The findings of this study demonstrated that *Arctium Lappa* L. could improve wound healing process through accelerating reepithelialization and complete wound healing. *Vet. J. of Islamic. Azad. Univ., Garmsar Branch. 4,2:73-80,2008.*

Keywords: *Arctium Lappa* L., Wound healing, Histology, Cutaneous, Skin, Rat.

چکیده

التیام زخم از مباحث مورد توجه در پزشکی می باشد. تلاش برای یافتن روش ها و داروهای موثر در بهبود التیام زخم همواره مورد توجه بوده است. بابا آدم از دیرباز به عنوان یک داروی گیاهی موثر در التیام زخم در طب سنتی به کار رفته است. اما نقش آن در طب جدید مشخص نیست. هدف از این مطالعه ارزیابی بافت شناختی اثر گیاه بابا آدم بر التیام زخم های پوستی در رت بود. برای انجام این مطالعه، تعداد ۳۲ رت ماده ویستار خریداری و به صورت تصادفی به ۴ گروه (بابا آدم، اوسرین، هیدروکورتیزون و شاهد) تقسیم شدند. سپس هر یک از این گروه ها نیز به دوز برگروه زمانی تقسیم شدند. حیوانات با تزریق داخل صفاقی کتامین هیدروکلراید و زایلین بیهوش و بر روی سمت راست پوست ناحیه پشت هر حیوان ایجاد شد. بر روی برش های گروه بابا آدم پماد تهیه شده از گیاه بابا آدم و بر روی برش های گروه اوسرین، ماده پایه پماد و بر روی برش های گروه هیدروکورتیزون، پماد سنتتیک هیدروکورتیزون یک بار در روز تا هنگام کشتن حیوان در پر یوهای تعریف شده (روزهای هفتم و چهاردهم) مالیده شد. بر روی برش های شاهد، ماده ای مالیده نشد. سپس، حیوانات در پر یوهای معین توسط تزریق داخل قلبی کتامین هیدروکلراید کشته شدند و نمونه هایی از پوست ناحیه برش برداشته شده و در داخل محلول فرمالین ۱۰ درصد قرار داده شد. سپس برای ارزیابی بافت شناختی، از نمونه ها برش های ۵ میکرومتری تهیه و با روش هماتوکسیلین و انوزین رنگ آمیزی شدند. در نهایت بر روی داده های بدست آمده آنالیز آماری انجام شد. ۰/۰۵ / مطالعه بافت شناختی اختلاف معنی داری را در رابطه با متغیرهای تشکیل مجدد بافت پوششی و التیام کامل زخم در روز ۱۴ در بین رت های گروه های مختلف نشان داد ($P < 0/05$). نشان داد. نتایج بدست آمده از این مطالعه نشان داد که گیاه بابا آدم می تواند با تسریع تشکیل و التیام شدن مجدد بافت پوششی و التیام کامل زخم به بهبود روند التیام زخم کمک نماید. مجله دانشکده دامپزشکی دانشگاه آزاد اسلامی واحد گرمسار، ۱۳۸۷، دوره ۴، شماره ۲، ۷۳-۸۰. واژه های کلیدی: بابا آدم، التیام زخم های جلدی، بافت شناسی، پوست، رت.



مقدمه

التیام زخم فرآیندی پیچیده است که موجب باز گرداندن یکپارچگی تشریحی (ساختمانی) و عملکردی متعاقب آسیب می شود. التیام زخم که برای بقاء ضروری است فرآیندی پیوسته می باشد و ممکن است در هر مرحله ای متوقف شود (۱۱، ۱۳). التیام زخم را به انواع التیام با قصد اولیه، التیام با قصد ثانویه و التیام با قصد ثالثیه تقسیم می کنند (۱۴).

روند التیام زخم را معمولاً به سه مرحله التهابی، تکثیری یا ترمیمی و بلوغ یا دوباره شکل گیری تقسیم می نمایند. مرحله التهابی که حدود سه روز به طول می انجامد با آسیب و از هم گسیختگی بافتی (ایجاد زخم) آغاز می شود و از مشخصات آن یک سری وقایع عروقی و سلولی می باشد. مهاجرت و نفوذ سلول های التهابی معمولاً به عنوان معیاری برای ارزیابی وسعت و شدت التهاب بکار می رود. مرحله تکثیری یا ترمیمی با تشکیل و کامل شدن مجدد بافت پوششی آغاز شده و با تولید عروق خونی جدید، مهاجرت و تکثیر فیبرو بلاست ها و رسوب بستر خارج سلولی ادامه می یابد. تظاهر بالینی این مرحله تشکیل جوانه گوشتی است. در این مرحله نیز با بررسی متغیرهای فوق الذکر می توان روند التیام زخم را مورد ارزیابی قرار داد. در مرحله بلوغ یا دوباره شکل گیری، مویرگ ها تحلیل رفته و تولید رشته های کلاژن (فیبروپلازی) غالبیت داشته و رشته های کلاژن به صورت دستجاتی بزرگ درمی آیند و ساختمان کلاژنی متراکمی به نام اسکار را ایجاد می کنند. در این مرحله است که استحکام زخم حاصل و دوباره شکل گیری اسکار روی می دهد. از متغیرهای ذکر شده در این مرحله نیز می توان برای ارزیابی روند التیام زخم استفاده نمود (۱۱، ۱۲، ۱۳، ۱۴، ۱۵).

موضوع التیام زخم یکی از مباحث مورد توجه در علوم پزشکی می باشد و حجم وسیعی از تحقیقات را به خود اختصاص داده است. سالانه مبالغ زیادی صرف هزینه درمان و مراقبت از زخم ها می شود. درمان رایج برای التیام زخم ها شامل تمیز و خشک نگه داشتن زخم و پوشاندن آن می باشد. بعلاوه استفاده از مواد ضد عفونی کننده، آنتی بیوتیک های موضعی یا خوراکی و درمان های جراحی مانند بخیه زدن و برداشت بافت آسیب دیده نیز توصیه شده است (۱۴). ترکیبات شیمیایی که معمولاً به عنوان عوامل ضد میکروبی و مواد ضد عفونی کننده زخم ها بکار می روند علاوه بر گرانی و سایر اثرات جانبی نامطلوب، موجب تأخیر در روند التیام زخم می شوند (۱). با توجه به اهمیت موضوع، تلاش برای

یافتن روش ها و داروهای جدید و مؤثر در بهبود التیام زخم همواره مورد توجه بوده است. یکی از این روشها استفاده از گیاهان دارویی است (۱۲). اثرات مفید برخی از گیاهان دارویی در بهبود روند التیام زخم است از دیر باز مورد توجه بوده است. برخی از این گیاهان مانند *Chamomile*، *Calendula* و *Aloevera* بسیار شناخته شده اند و فرآورده های دارویی این گیاهان در اشکال مختلف به بازارهای دارویی جهان عرضه شده است. این گیاهان با درجات مختلف دارای اثرات ضد التهابی بوده و موجب بهبود و تسریع روند التیام زخم می شوند (۶، ۷، ۸، ۱۰). گیاه بابا آدم و اجد فواید بسیاری است به طوری که مقوله اثر گذاری در بهبود زخم جزء آخرین اثرات ذکر شده برای گیاه محسوب می شود (۵). گیاه بابا آدم از خانواده کاسنی است و نام لاتین گیاه *Arctium Lappa L.* است (۴). گیاهی است علفی و بزرگ به ارتفاع ۸۰ تا ۱۵۰ سانتی متر دارای ساقه منشعب که به حالت وحشی در دشت ها و نواحی مرطوب و سایه دار نواحی معتدل اروپا و آسیا می روید (۳). ریشه ای دراز با ظاهری دوکی شکل و به رنگ قهوه ای دارد. از اختصاصات گیاه آن است که برگ های بسیار بزرگ با حالت نسبتاً افتاده بر روی ساقه دارد (۲). از این گیاه به صورت خوراکی به عنوان ضد التهاب (به ویژه در آرتروز و دردهای روماتیسمی)، ملین، مدر و درمان سوء هاضمه مصرف می شود و بصورت موضعی نیز در درمان آکنه، عفونت های قارچی و خشکی پوست مصرف می گردد (۴). مصرف آن نیز از قدیم الایام برای رفع نقرس، سنگ کلیه، التهاب مخاط دهان و گلو، رفع جوش های صورت، بیماری های پوستی مختلف، آبله، سرخک، سوختگی ها بین مردم معمول است (۳). اگر جوشانده غلیظ ریشه بابا آدم بر روی پوست بدن اثر داده شود کورک و آگزماهای خشک را بهبود می بخشد (۵). ریشه ها دارای ترکیبات گلیکوزید، فلاونوئید، موسیلاژها، تانن و آلکالوئیدها و اینولین می باشد. برای ترکیبات موسیلاژی که کربوهیدرات هایی با ساختمان بسیار پیچیده می باشند، اثرات ضد التهابی، محافظت کنندگی، نرم کنندگی و بهبود دهندگی زخم ها به اثبات رسیده است.

تانن ها ترکیبات سخت و قابضی هستند که توانایی پیوستگی به پروتئین ها را داشته و سبب رسوب آنها می گردند. در معالجه زخم ها و سوختگی ها اثرات مثبت آنها تایید شده است (۲). در راستای اعتلای فرهنگ طب سنتی و استفاده از گیاهان دارویی سنتی ایران و قطع وابستگی های اقتصادی، سیاسی، اجتماعی و فرهنگی، در این مطالعه سعی شده است که برای نخستین بار اثر یکی از گیاهان موجود در بازار گیاهان دارویی سنتی ایران بنام گیاه



بخش‌های زیرین جدا شد. بعد از آن، ناحیه زخم با سالین شستشو داده شد. جهت جلوگیری از خشکی قرنیه چشم حیوان در طی بیهوشی از پماد استریل چشمی ویتامین A ۲۵۰ واحد در گرم (سینادارو-ایران) استفاده شد. بر روی زخم‌های ایجاد شده در گروه بابا آدم، پماد تهیه شده از گیاه بابا آدم (با غلظت ۲٪)، بر روی زخم‌های ایجاد شده در گروه اوسرین ماده پایه پماد (اوسرین) و بر روی زخم‌های ایجاد شده در گروه هیدروکورتیزون، پماد هیدروکورتیزون ۰/۰۰۵٪ یک بار در روز تا هنگام کشتن حیوان در پر یود های تعریف شده (روزهای هفتم و چهاردهم) مالیده شد. بر روی زخم‌های ایجاد شده در گروه شاهد هیچ ماده‌ای مالیده نشد. در طول دوره آزمایش، وضعیت ظاهری زخم‌ها نیز مورد ارزیابی قرار گرفت. سپس، حیوانات زیر گروه‌های مختلف در پر یود های معین (روزهای ۷ و ۱۴) توسط تزریق داخل قلبی کتامین هیدروکلراید کشته شدند. پس از ارزیابی ماکروسکوپی، نمونه‌هایی با ابعاد ۴×۴ سانتی متر و عمق تمام ضخامت پوست از پوست ناحیه زخم برداشته شده و در داخل ظروف حاوی محلول فرمالین ۱۰ درصد (شیمی‌ناب-ایران) قرار داده شد. حجم فرمالین حداقل ۱۰ برابر حجم نمونه بود. پس از ۲۴ ساعت محلول فرمالین تعویض شد. نمونه‌ها برای مدت حداقل یک هفته در داخل محلول فرمالین ۱۰٪ قرار گرفتند. پس از طی مراحل آماده‌سازی و تهیه بلوک‌های پارافینی از بافت‌های مورد نظر برش‌هایی به ضخامت ۵ میکرومتر با دوره برداشت سی در میان توسط میکروتوم گردان تهیه شد. برش‌های حاصله بعد از قرار گرفتن روی لام و گذر از مراحل معمول با روش همانوکسیلین و اتوزین رنگ آمیزی شدند. آنگاه برش‌های تهیه شده به لحاظ متغیرهایی که به طور معمول و قراردادی جهت بررسی روند التیام زخم (زمان لازم برای تشکیل و کامل شدن مجدد بافت پوششی، وسعت التهاب، شدت التهاب، میزان آنژیوژنز، میزان فیبروپلازی، و زمان لازم برای التیام کامل زخم) مطالعه می‌شوند، مورد ارزیابی بافت شناختی قرار گرفتند. برای این منظور در هر برش در نواحی مورد نظر حداقل ۱۰ میدان میکروسکوپی با بزرگ‌نمایی ۴۰۰× بررسی، درجه بندی و میانگین آنها تعیین شد. تغییرات مشاهده شده از ۰ تا ۳ درجه بندی شد. درجه ۰ نشان دهنده عدم مشاهده (تغییر)، درجه ۱ نشان‌دهنده تغییرات خفیف، درجه ۲ بیانگر تغییرات متوسط، و درجه ۳ معرف تغییرات شدید بود. بدین ترتیب، یافته‌های بدست آمده از مشاهدات هیستولوژیک به صورت اعداد ۰ تا ۳ در جداولی ثبت شدند و این داده‌ها با استفاده از آزمونهای Whitney U test-

بابا آدم بر روی التیام زخم‌های پوستی در رت مورد ارزیابی بافت شناختی قرار گیرد تا بدین وسیله بتوان به ادعاهایی که درباره خواص مختلف این گیاه منجمله خواص بهبود دهنده زخم آن وجود دارد پاسخ علمی و منطقی داد و با بکارگیری معیارهای علمی کاربرد این گیاه را در طب سنتی توجیه نمود. شایان ذکر است که در این رابطه، ارزیابی بافت شناختی می‌تواند معیار قطعی تری را برای اثبات اثرات مفید گیاه بابا آدم بر بهبود روند التیام زخم فراهم آورد.

مواد و روش کار

برای انجام این مطالعه، تعداد ۳۲ رت ماده بالغ به ظاهر سالم از نژاد ویستار با میانگین وزن 25 ± 20 گرم از موسسه رازی کرج، ایران) خریداری شد. به منظور سازگاری با شرایط محیط جدید، رت‌ها به مدت یک هفته در محیط آزمایشگاه حیوانات نگه داری شدند و در طی این مدت از نظر سلامت مورد معاینه قرار گرفتند. سپس حیوانات شماره گذاری شده و به صورت تصادفی به ۴ گروه (بابا آدم، اوسرین، هیدروکورتیزون و شاهد) تقسیم شدند. متعاقباً، حیوانات هر گروه بر اساس فواصل زمانی خاص به دوزیرگروه تقسیم شدند. شایان ذکر است که حیوانات در طول دوره نگهداری (قبل و بعد از شروع آزمایش تا هنگام کشته شدن) رژیم غذایی یکسانی را دریافت کردند و آب و غذا به صورت آزادانه (Adlib) در اختیار آنان قرار گرفت. قبل از شروع آزمایش پمادی از گیاه بابا آدم تهیه و در ظرف‌های ۵۰ گرمی بسته بندی و در دمای ۴-۰ درجه سانتیگراد نگهداری شد. قبل از شروع آزمایش برای محاسبه و بدست آوردن میزان مجاز ماده تزریقی داروی بیهوشی، حیوانات توسط یک ترازو وزن شدند، و سپس با تزریق داخل صفاقی کتامین (هیدروکلراید) ۱۰٪ (Alfasan- هلند) به میزان ۷۵mg/kg و زایلین ۲۰ (Pantex- هلند) به میزان 1mg/kg بیهوش شدند. سپس موهای ناحیه پشت حیوان در سمت راست ستون فقرات تراشیده شده و نواحی مورد نظر توسط محلول بتادین ۱۰٪ (بهورزان-ایران) ضد عفونی شد. سپس حیوان بر روی شان استریل منتقل شده و آنگاه به منظور کنترل خونریزی و ایجاد بی حسی موضعی ۰/۵ سی سی محلول لیدو کائین ۲٪ همراه با اپی نفرین ۱:۱۰۰۰۰۰ (داروپخش-ایران) به صورت زیر جلدی در مسیر خط برش تزریق شد. سپس یک برش مربع شکل در سمت راست بر روی پوست ناحیه پشت هر حیوان توسط تیغ جراحی شماره ۱۵ (Marta itly- آلمان) ایجاد شد. ابعاد برش ۲×۲ سانتی متر و عمق آن تمام ضخامت پوست بود و پوست منطقه برش بطور کامل از

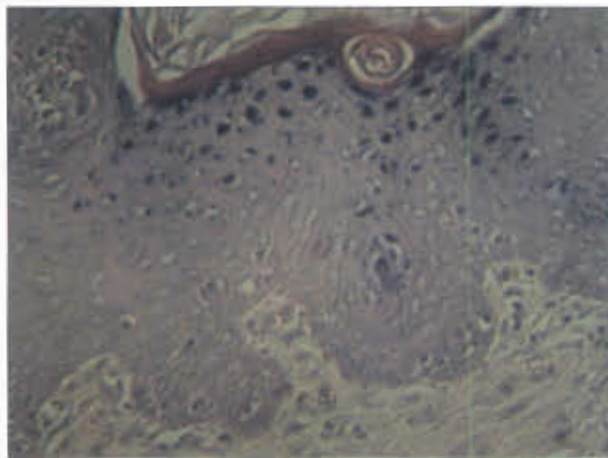




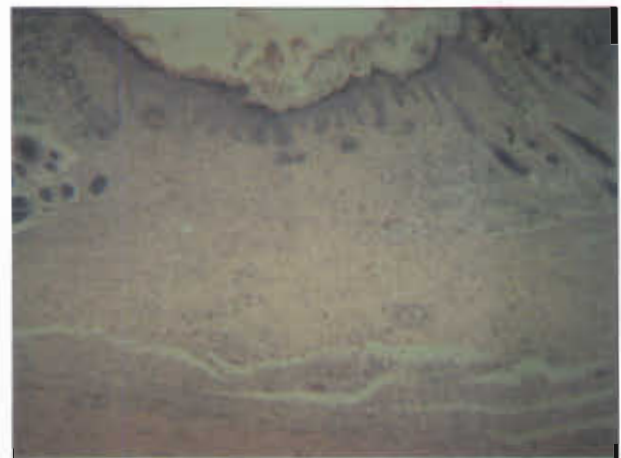تصویر ۱- فتومیکروگراف پوست رت گروه شاهد در روز چهاردهم. عروق خونی تازه تشکیل و فیبرو بلاست های فراوان، رشته های نسبتاً ظریف کلاژن و ارتشاح سلول های التهابی دیده می شود. بافت پوششی هنوز به طور کامل تشکیل نشده است (هماتوکسیلین و انوزین $\times 100$).



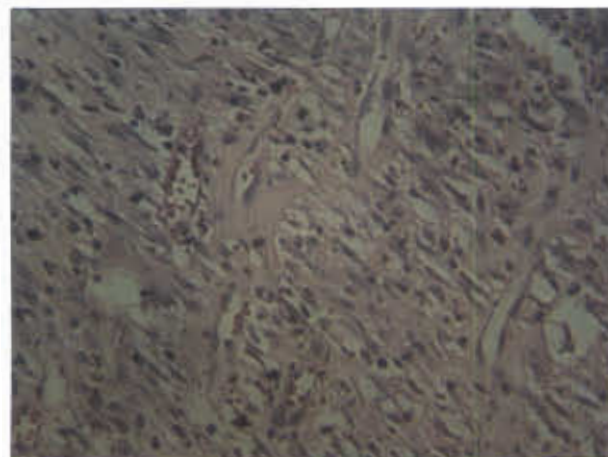
تصویر ۲- فتومیکروگراف پوست رت گروه هیپروکورتیزون در روز چهاردهم. تشکیل و کامل شدن مجدد بافت پوششی (اپیدرم)، فیبرو بلاست ها و رشته های نسبتاً ضخیم کلاژن دیده می شوند. از تعداد عروق خونی بسیار کاسته شده است و اثری از ارتشاح سلول های التهابی مشاهده نمی شود (هماتوکسیلین و انوزین $\times 400$).



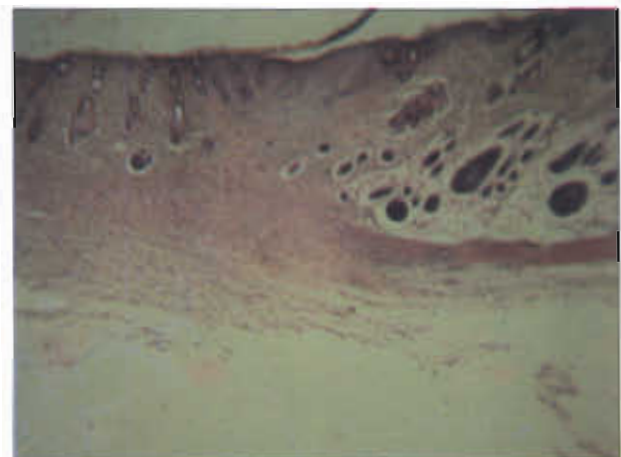
تصویر ۳- فتومیکروگراف پوست رت گروه هیپروکورتیزون در روز چهاردهم. تشکیل و کامل شدن مجدد بافت پوششی (اپیدرم) و رشته های نسبتاً ضخیم کلاژن دیده می شوند. از تعداد فیبرو بلاست ها و عروق خونی بسیار کاسته شده است و از ارتشاح سلول های التهابی اثری مشاهده نمی شود (هماتوکسیلین و انوزین $\times 400$).



تصویر ۴- فتومیکروگراف پوست رت گروه اوسرین در روز چهاردهم. تشکیل و کامل شدن مجدد بافت پوششی (اپیدرم)، عروق خونی نسبتاً فراوان، کاهش تعداد فیبرو بلاست ها و رشته های نسبتاً ظریف کلاژن مشاهده می شود (هماتوکسیلین و انوزین $\times 100$).

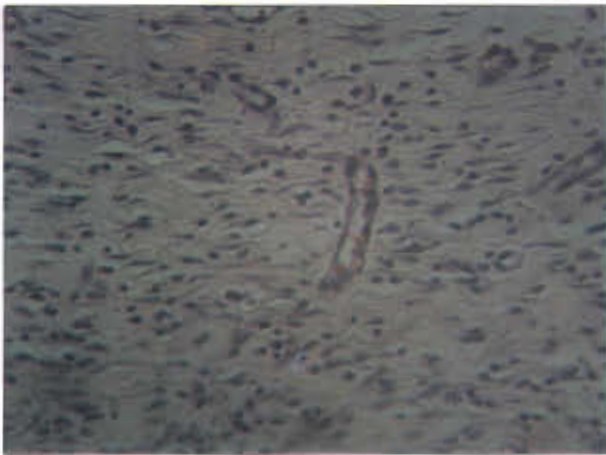


تصویر ۵- فتومیکروگراف پوست رت گروه اوسرین در روز چهاردهم. تشکیل و کامل شدن مجدد بافت پوششی (اپیدرم)، عروق خونی نسبتاً فراوان، کاهش تعداد فیبرو بلاست ها و رشته های نسبتاً ظریف کلاژن مشاهده می شود (هماتوکسیلین و انوزین $\times 400$).

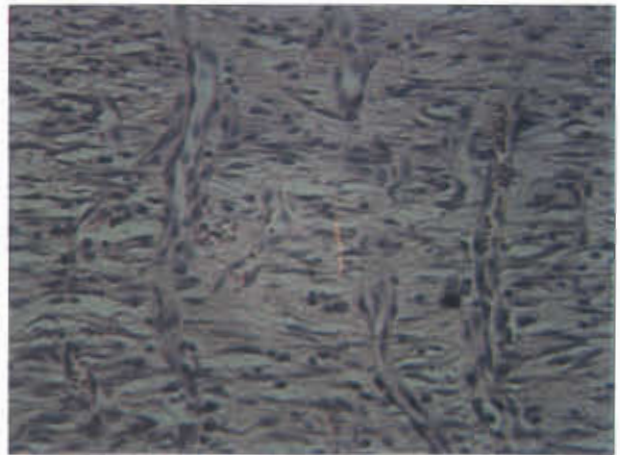


تصویر ۶- فتومیکروگراف پوست رت گروه شاهد در روز هفتم. در این تصویر عروق خونی تازه تشکیل فراوان، فیبرو بلاستها، رشته های کلاژن ظریف و ارتشاح سلول های التهابی دیده می شود (هماتوکسیلین و انوزین $\times 400$).

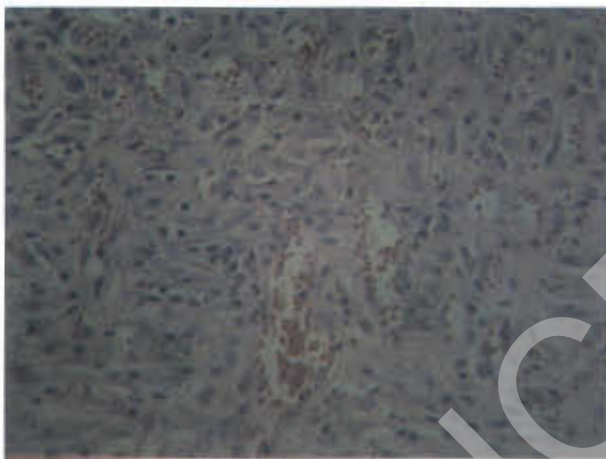




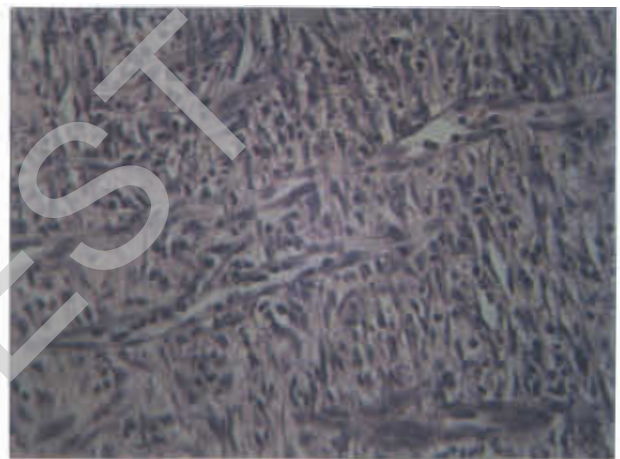
تصویر ۸- فتومیکروگراف پوست رت گروه بابا آدم در روز هفتم. در این تصویر عروق خونی تازه تشکیل، فیبروبلاستها، رشته های طریف کلاژن و ارتشاح سلول های التهابی دیده می شود (هماتوکسیلین و انوزین $\times 400$).



تصویر ۷- فتومیکروگراف پوست رت گروه شاهد در روز چهاردهم. عروق خونی تازه تشکیل و فیبروبلاست های فراوان، رشته های نسبتاً ظریف کلاژن و ارتشاح سلول های التهابی دیده می شود (هماتوکسیلین و انوزین $\times 400$).



تصویر ۱۰- فتومیکروگراف پوست رت گروه هییدوکورتیزون در روز هفتم. در این تصویر عروق خونی تازه تشکیل و فیبروبلاست های فراوان، رشته های طریف کلاژن و ارتشاح سلول های التهابی دیده می شود (هماتوکسیلین و انوزین $\times 400$).

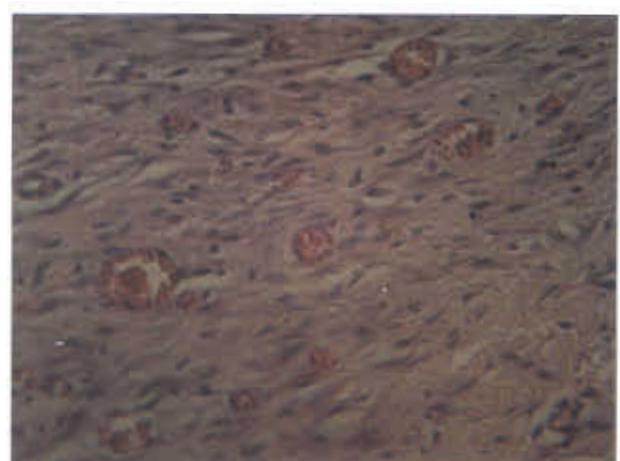


تصویر ۹- فتومیکروگراف پوست رت گروه اوسرین در روز هفتم. در این تصویر عروق خونی تازه تشکیل و فیبروبلاست های فراوان، رشته های طریف کلاژن و ارتشاح سلول های التهابی دیده می شود (هماتوکسیلین و انوزین $\times 400$).

Mann و Kruskal-Wallis test با فرض $P < 0.05$ مورد آنالیز آماری قرار گرفتند.

نتایج

در این مطالعه تجربی، تغییرات بافت شناختی حاصل از اثر پماد تهیه شده از گیاه بابا آدم بر التیام زخم های پوستی در رت مورد ارزیابی قرار گرفت. بدین منظور برخی متغیر های مربوط به فرآیند التیام زخم شامل تشکیل و کامل شدن مجدد بافت پوششی، وسعت التهاب، شدت التهاب، میزان آنژیوژنز، میزان فیبروبلاستی و ارزیابی التیام کامل زخم، در پریود های زمانی تعریف شده (روزهای ۷ و ۱۴) در رت های ۴ گروه بابا آدم، اوسرین، هییدوکورتیزون و شاهد مورد بررسی قرار گرفت. از آنجائی که متغیر های مورد مطالعه



تصویر ۱۱- فتومیکروگراف پوست رت گروه اوسرین در روز چهاردهم. عروق خونی نسبتاً فراوان، کاهش تعداد فیبروبلاست ها و رشته های نسبتاً قطور کلاژن مشاهده می شود (هماتوکسیلین و انوزین $\times 400$).



(تصاویر ۹، ۵ و ۱۱) مشاهده شد. در این رابطه، کمترین میزان فیبروپلازی در رت های گروه شاهد مشاهده شد (تصاویر ۶، ۷ و ۸). با این وجود، این تفاوت از نظر آماری معنی دار نبود.

آخرین متغیر مورد مطالعه در این تحقیق ارزیابی التیام کامل زخم می باشد. بررسی نتایج بدست آمده از مطالعه این متغیر تفاوت آماری معنی داری را در روز هفتم در بین چهار گروه نشان نداد ($P < 0.05$). در ارزیابی هیستولوژیک متغیر فوق در روز چهاردهم، بیشترین میزان التیام کامل زخم در رت های گروه بابا آدم مشاهده شد و رت های گروه های هیدروکورتیزون، اوسرین و شاهد از این نظر در رتبه های بعدی قرار گرفتند. در این رابطه، مقایسه نتایج بدست آمده در بین چهار گروه در روز چهاردهم تفاوت آماری معنی داری را بین گروه های بابا آدم و شاهد، و بابا آدم و اوسرین نشان داد ($P < 0.05$). با این وجود، بین گروه های بابا آدم و هیدروکورتیزون تفاوت آماری معنی داری دیده نشد (تصاویر ۱ تا ۱۱).

بحث و نتیجه گیری

هدف اصلی از این مطالعه ارزیابی تغییرات هیستولوژیک ناشی از اثر گیاه بابا آدم بر روی برخی متغیرهای مربوط به التیام زخم (مانند تشکیل و کامل شدن مجدد بافت پوششی، وسعت و شدت التهاب، میزان آنژیوژنز و فیبروپلازی و التیام کامل زخم) در زخم های پوستی در پر یویدهای زمانی تعریف شده (روزهای ۷ و ۱۴) در رت های چهار گروه بابا آدم، اوسرین، هیدروکورتیزون و شاهد بود.

اولین متغیر مورد مطالعه، تشکیل و کامل شدن مجدد بافت پوششی بود. مقایسه نتایج بدست آمده در بین چهار گروه در روز هفتم تفاوت آماری معنی داری را نشان نداد. با این وجود، در ارزیابی هیستولوژیک متغیر فوق در روز چهاردهم، بیشترین میزان تشکیل مجدد بافت پوششی در رت های گروه بابا آدم و هیدروکورتیزون و در رتبه بعد اوسرین، و کمترین میزان در رت های گروه شاهد مشاهده شد. در این رابطه، مقایسه نتایج بدست آمده در بین چهار گروه در روز چهاردهم، تفاوت آماری معنی داری را بین گروه های بابا آدم و هیدروکورتیزون با گروه شاهد نشان داد. بنابراین، گیاه بابا آدم ممکن است تکثیر و بلوغ سلول های پوششی را تحریک و در نتیجه تشکیل و کامل شدن مجدد بافت پوششی را تسریع نماید.

در بررسی متغیرهای وسعت و شدت التهاب، اگرچه ارتشاح

کیفی و رتبه ای بودند، یافته های بدست آمده از مشاهدات هیستولوژیک به صورت اعداد ۳ تا ۱۰ درجه بندی و در جداولی ثبت شدند و این داده ها با استفاده از آزمونهای Whitney U test - Mann و Kruskal-Wallis با فرض $P < 0.05$ مورد آنالیز آماری قرار گرفتند.

اولین متغیر مورد مطالعه، تشکیل و کامل شدن مجدد بافت پوششی بود. در ارزیابی هیستولوژیک این متغیر در روز هفتم، بافت پوششی در هیچ یک از چهار گروه به طور کامل تشکیل نشده بود و تنها ضخیم شدن اپیدرم در لبه های زخم مشاهده شد (تصویر ۱). بنابراین، مقایسه نتایج بدست آمده در بین چهار گروه در روز هفتم تفاوت آماری معنی داری را نشان نداد ($P < 0.05$). با این وجود، در ارزیابی هیستولوژیک متغیر فوق در روز چهاردهم، بیشترین میزان تشکیل مجدد بافت پوششی در رت های گروه های بابا آدم و هیدروکورتیزون (تصاویر ۲، ۳ و ۴) و در رتبه بعد اوسرین (تصویر ۵) مشاهده شد. در این رابطه، کمترین میزان تشکیل مجدد بافت پوششی در رت های گروه شاهد مشاهده شد. بنابراین، مقایسه نتایج بدست آمده در بین چهار گروه در روز چهاردهم، تفاوت آماری معنی داری را بین گروه های بابا آدم و هیدروکورتیزون با گروه شاهد نشان داد ($P < 0.05$).

در بررسی متغیرهای وسعت و شدت التهاب، نتایج بدست آمده بیانگر آن بود که در بین چهار گروه در روز هفتم و چهاردهم تفاوت آماری معنی داری مشاهده نمی شود ($P < 0.05$). با این وجود، ارتشاح سلول های التهابی در پوست رت های گروه بابا آدم و هیدروکورتیزون خفیف تر به نظر می رسید (تصاویر ۲، ۳، ۴، ۶، ۷، ۸ و ۱۰).

در مطالعه متغیر میزان آنژیوژنز، نتایج بدست آمده تفاوت آماری معنی داری را در روز هفتم در بین چهار گروه نشان نداد ($P < 0.05$). مطالعه این متغیر در روز چهاردهم در بین چهار گروه نشان داد که از میزان تراکم عروق خونی در پوست رت های گروه بابا آدم در مقایسه با سایر گروه ها کاسته شده است (تصاویر ۱ تا ۱۱). در این رابطه، تفاوت آماری معنی داری بین گروه بابا آدم و گروه های شاهد و اوسرین در روز چهاردهم مشاهده شد ($P < 0.05$).

بررسی نتایج بدست آمده از مطالعه متغیر میزان فیبروپلازی، تفاوت آماری معنی داری را در روز هفتم در بین چهار گروه نشان نداد ($P < 0.05$). در ارزیابی هیستولوژیک متغیر فوق در روز چهاردهم، بیشترین میزان فیبروپلازی در رت های گروه بابا آدم و هیدروکورتیزون (تصاویر ۲، ۳، ۴، ۸ و ۱۰) و در رتبه بعد اوسرین



کمترین میزان فیبروپلازی در رت های گروه شاهد مشاهده شد. با این وجود، این تفاوت از نظر آماری معنی دار نبود. معمولاً در فرایند التیام زخم های پوستی، روند فیبروپلازی در روز سوم با پدیدار شدن رشته های کلاژن آغاز می شود. به تدریج و در طی هفته دوم، با ادامه تکثیر فیبروبلاست ها، رشته های کلاژن فراوان تر می شوند. ناپدید شدن تدریجی سلول های التهابی، خیز و عروق خونی از یک طرف و افزایش تجمع کلاژن از طرف دیگر موجب دامن زدن به فرایند طولانی سفید شدن می شود که در نهایت با تحلیل کانال های عروقی، اسکار (جای زخم) بوجود می آید. تا پایان ماه اول، اسکار از یک بافت همبند تشکیل شده است که فاقد سلول های التهابی می باشد و توسط یک اپیدرم سالم پوشیده شده است. ضمایم درم که در خط برش تخریب شده اند، بطور دائم از بین می روند (۹،۱۰،۱۱،۱۵). بدین ترتیب، در یک التیام زخم صحیح، رشته های کلاژن از روز سوم به بعد افزایش می یابند و هر چه به پایان ماه اول نزدیک شویم بر میزان این رشته ها افزوده می شود. اگر چه نتایج بدست آمده از این مطالعه تفاوت آماری معنی داری را در بین چهار گروه نشان نداد، با این وجود، به نظر می رسد پماد تهیه شده از ریشه گیاه بابا آدم توانسته است تا حدی میزان فیبروپلازی را در طی دو هفته اول افزایش دهد و در نتیجه این گیاه ممکن است اثرات تکثیری و یا تحریکی بر روی فیبروبلاست ها داشته باشد و موجب تجمع بیشتر و سریعتر کلاژن شود.

آخرین متغیر مورد مطالعه در این تحقیق ارزیابی التیام کامل زخم می باشد. بررسی نتایج بدست آمده از مطالعه این متغیر تفاوت آماری معنی داری را در روز هفتم در بین چهار گروه نشان نداد. در ارزیابی هیستولوژیک متغیر فوق در روز چهاردهم، بیشترین میزان التیام کامل زخم در رت های گروه بابا آدم مشاهده شد و رت های گروه های هیدروکورتیزون، اوسرین و شاهد از این نظر در رتبه های بعدی قرار گرفتند. در این رابطه، مقایسه نتایج بدست آمده در بین چهار گروه در روز چهاردهم تفاوت آماری معنی داری را بین گروه های بابا آدم و شاهد، و بابا آدم و اسرین نشان داد. با این وجود، بین گروه های بابا آدم و هیدروکورتیزون تفاوت آماری معنی داری دیده نشد.

با توجه به معیارهای التیام کامل زخم، نتایج بدست آمده از این تحقیق بیانگر آن است که استفاده از پماد تهیه شده از ریشه گیاه بابا آدم حداقل توانسته است در طی دو هفته التیام کامل تر و سریعتری را ایجاد نماید. این نتایج با اثرات بهبود دهندگی زخم

سلول های التهابی در پوست رت های گروه بابا آدم و هیدروکورتیزون خفیف تر به نظر می رسد اما نتایج بدست آمده بیانگر آن بود که در بین چهار گروه در روز هفتم و چهاردهم تفاوت آماری معنی داری مشاهده نمی شود. معمولاً در فرایند التیام زخم های پوستی، سلول های آماسی (نوتروفیل ها) در طی ۲۴ ساعت در لبه های زخم ظاهر شده و تا روز سوم، نوتروفیل ها عمدتاً توسط ماکروفاژها جایگزین می شوند (۹،۱۱،۱۵). بنابراین، ارزیابی این متغیرها (وسعت و شدت التهاب) ممکن است حداکثر در طی هفته اول ارزشمند باشد و از این زمان به بعد به دلیل ناپدید شدن سلول های التهابی اصولاً نباید اختلاف چندانی بین گروه های مختلف دیده شود، مگر آنکه عفونت ثانویه یا عاملی دیگر موجب دوام التهاب شده باشد. نتایج بدست آمده از این تحقیق نیز کم و بیش با این موضوع همخوانی دارد.

در مطالعه متغیر میزان آنژیوژنز، نتایج بدست آمده تفاوت آماری معنی داری را در روز هفتم در بین چهار گروه نشان نداد. مطالعه این متغیر در روز چهاردهم در بین چهار گروه نشان داد که از میزان تراکم عروق خونی در پوست رت های گروه بابا آدم در مقایسه با سایر گروه ها کاسته شده است. در این رابطه، تفاوت آماری معنی داری بین گروه بابا آدم و گروه های شاهد و اوسرین در روز چهاردهم مشاهده شد. معمولاً در فرایند التیام زخم های پوستی، در روز سوم، جوانه گوشتی شروع به تشکیل و تا روز پنجم ناحیه زخم با جوانه گوشتی پر می شود. تشکیل عروق خونی جدید در این زمان (روز پنجم) به حداکثر میزان خود می رسد. در طی هفته دوم عروق خونی به تدریج ناپدید شده و فرایند طولانی سفید شدن آغاز می شود، که با افزایش تجمع کلاژن و از بین رفتن کانال های عروقی همراه است (۹،۱۵). بدین ترتیب، در فرایند التیام زخم، تولید و تشکیل عروق خونی جدید باید در بین روزهای سوم تا پنجم افزایش یافته و پس از این زمان به تدریج از میزان عروق خونی کاسته شود. نتایج بدست آمده از این مطالعه نشان می دهد که استفاده از پماد تهیه شده از ریشه گیاه بابا آدم توانسته است میزان آنژیوژنز را از هفته دوم به بعد کاهش دهد که این موضوع با روند صحیح التیام همخوانی دارد.

بررسی نتایج بدست آمده از مطالعه متغیر میزان فیبروپلازی، تفاوت آماری معنی داری را در روز هفتم در بین چهار گروه نشان نداد. در ارزیابی هیستولوژیک متغیر فوق در روز چهاردهم، بیشترین میزان فیبروپلازی در رت های گروه بابا آدم و هیدروکورتیزون در رتبه بعد اوسرین مشاهده شد. در این رابطه،



- 6- Davis, R.H., Leitner, M.G., Russo, J. M., Byrne, M.E. (1989) Wound healing, oral and topical activity of Aloe vera. *J. Am. Pediatr. Med. Assoc.*, **79**: 559-62.
- 7- Della Loggia, R., Tuboro, A., Sosa, S., Becker, H., Saar, S., Isaac, O. (1994) The role of triterpenoids in the topical anti-inflammatory activity of calendula officinalis flowers. *Planta. Med.*, **60**: 516-20.
- 8- Glowacka, H.J., Raulin, C., Swoboda, M. (1987) The effect of chamomile on wound healing - a controlled, clinical, experimental double-blind trial. *Z Hautkr.*, **62**: 1262-71.
- 9- Kumar, V., Abbas, A.K., Fausto N, editors. (2005) Robbins and cotran pathologic basis of disease. 7th ed. Philadelphia: Elsevier Inc; PP: 107-16.
- 10- Mazotta M. Y. (1994) Nutrition and wound healing. *Journal of the American podiatric medical Association*, **84**: 456-62.
- 11- Mignati P., Rifkin D.B., Weight H.G, parks W.C. (1996). *The Molecular and cellular Biology of wound repair*. 2nd ed., New York, plenum press, PP: 355-371.
- 12- Pierce G F., Moustoe, T.A. (1995) Pharmacological enhancement of wound healing. *Annual Review of Medicine*. **4**: 467-81.
- 13- Singer, A. J., Clark R.A. (1999) Cutaneous wound healing, *N. Engl. J Med.*, **341**: 738-746.
- 14- Wolverton, S.E. (2001) *Comprehensive dermatologic drug therapy*. Philadelphia: WB saunders company, PP: 472-496.
- 15- Yamaguchi, Y., Yoshikawa, K. (2001) Cutaneous wound healing: an update. *J. Dermatol.*, **28** (10): 521-534.

این گیاه که در برخی منابع به آن اشاره شده است همخوانی دارد (۱۰، ۵، ۴، ۳، ۲). با توجه به اینکه تاکنون چنین مطالعه‌ای (بارهیافت هیستولوژیک) بر روی این گیاه صورت نگرفته است، مقایسه نتایج بدست آمده از این مطالعه با نتایج دیگران امکان پذیر نمی باشد. در مجموع، نتایج بدست آمده از این تحقیق نشان می دهد که گیاه بابا آدم می تواند با بهبود التیام کامل زخم که خود انعکاسی از تسریع تشکیل و کامل شدن مجدد بافت پوششی، کاهش وسعت و شدت التهاب، بهبود روند آنژیوژنز و فیروپلازی است، به التیام بهتر زخم کمک کرده و التیام کامل تر و سریعتری را فراهم آورد. با این وجود، برای اظهار نظر قطعی تر روشن تر شدن نقش این گیاه در روند التیام زخم نیاز به مطالعات و تحقیقات جامع تر و دقیق تر می باشد. برای این منظور پیشنهاد می شود که تعداد زیرگروههای زمانی را از دو زیرگروه زمانی (۷ و ۱۴) به چند زیرگروه زمانی (۱، ۳، ۵، ۷، ۱۴، ۲۱ و ۳۰) افزایش یابد تا بدین وسیله امکان مقایسه بهتری برای متغیرهای مربوط به التیام زخم بین گروه‌های مختلف فراهم گردد. همچنین پیشنهاد می شود که عصاره‌های متفاوت با غلظت‌های مختلف از گیاه بابا آدم تهیه شده و اثرات درمانی این گیاه به صورت جداگانه بررسی و با اثرات داروهای رایج و استاندارد مقایسه شود تا با بدست آوردن نتایج قطعی تر، بهترین نوع عصاره با موثرترین غلظت در بهبود روند التیام زخم، مشخص گردد.

منابع

- ۱- ثمنی، م.، دهبور، ا.، شریف زاده، م. (۱۳۷۴) شیمی درمانی - فارماکولوژی داروهای ضد میکروب و ضد سرطان. تهران: ناشر دکتر مرتضی ثمنی، صفحه ۲۶۶.
- ۲ - حاجی آخوندی، ع.، بلیغ، ن. (۱۳۸۱) راهنمای کاربردی گیاهان دارویی، مرکز انتشارات علمی دانشگاه آزاد اسلامی، چاپ اول، صفحه ۱۲۱، ۱۱۲.
- ۳- زرگری، ع. (۱۳۶۸) گیاهان دارویی، موسسه انتشارات و چاپ دانشگاه تهران، جلد سوم.
- ۴- کمیته تدوین فارماکوپه ایران (۱۳۸۱) فارماکوپه گیاهی ایران، ناشر وزارت بهداشت و درمان و آموزش پزشکی، صفحه ۹۸-۹۳.
- ۵- میرحیدر، ح. (۱۳۷۵) معارف گیاهی کاربرد گیاهان در پیشگیری و درمان بیماریها، چاپ خانه دفتر نشر فرهنگ اسلامی جلد پنجم، صفحه ۱۵۵-۱۵۲.

