

مروری بر نقایص مادرزادی قلب و عروق در حیوانات اهلی

سمیه منزه هرسینی

دریافت 1396/10/16 پذیرش 1397/4/17

چکیده

نقایص مادرزادی قلب در حیوانات گوناگون وجود دارند، اما از شیوع زیادی برخوردار نیستند. اغلب وجود نقایص مادرزادی قلب سبب بروز علائم بالینی شدید در بدو تولد و یا مرگ در هفته های اول زندگی می گردد. اما گاهی واکنش جبران کننده ای به وقوع می پیوندد و وجود نقیصه تا چند سال از دید ما مخفی می ماند. نقایص مادرزادی قلبی علت های مختلف دارند و علازقم اینکه درصد بیشتری از این نقایص تحت تاثیر عوامل محیطی هستند اما اطلاعات زیادی در مورد فاکتور خطر محیطی در دسترس نیست. نقص مادرزادی دیواره بین دهلیزی و نقص دیواره بین بطنی شایع ترین نقایص مادرزادی قلبی گزارش شده اند. در اکثر نقایص مادرزادی قلبی، خون اکسیژن دار با خون حاوی گاز کربنیک مخلوط می شود و سبب بیماری زایی می شود. علیرغم مقاومت بسیار زیاد عروق ریوی، وجود یک نقص مادرزادی قلبی می تواند سبب ارتباط بین جریان خون ریوی و جریان خون عمومی شود. در نتیجه کمبود اکسیژن منجر به مشکلات تنفسی شده و اگر نسبت خون غیر اشباع با اکسیژن بالا باشد کبودی مخاطات نیز قابل رؤیت خواهد بود.

کلمات کلیدی: ناهنجاری، قلب، آنومالی

نابجایی قلب نادر است بیشتر در گاو دیده می شود. فراوانی آن یک مورد در 126,000 تولد است. قلب در مکانی غیر طبیعی مانند خارج سینه زیر پوست، داخل شکم، گردن یا قبل از استرونوم واقع شده است که عمدتاً در جنین هایی که مرده به دنیا آمده اند و یا سقط شده اند دیده می شود، اما گاهی حیوان ممکن است برای چند روز یا چند هفته زنده بماند. علت این ناهنجاری اختلال در تشکیل دیواره های قفسه سینه است که سبب می شود قلب در مکانی غیر طبیعی قرار بگیرد (Hiraga و Abe 1986).

Patent Ductus Arteriosus (PDA)

PDA به طور طبیعی بین شریان ریوی و آئورت جنین وجود دارد. این ارتباط شریانی به طور معمول چند ساعت پس از تولد بسته می شود و تشکیل آرتریوزوم لیگامنتوم را می دهد. از نظر همودینامیک این بیماری خون چپ به راست شانت پیدا می کند و افزایش فشار خون ریوی ایجاد می شود. PDA در همه گونه ها به خصوص در سگ بیشتر دیده می شود. در سگ ها در سن 3 هفتگی تشخیص داده می شود. بسته شدن این مجرا به طور معمول در کره چند روز طول می کشد. یک PDA اصلاح نشده ممکن است با افزایش سن منجر به نارسایی احتقانی قلب شود. علت احتمالی بروز این نارسایی کمبود ویتامین D است (شکل 1) (Bayly و همکاران 1982).

قوس آئورت راست

قلب عضو حیاتی بدن موجودات زنده است که بین هفته دوم تا دهم آبستنی تشکیل می شوند. و بیشتر نقایص مادرزادی قلبی که از بدو تولد وجود دارند ناشی از نقص تکاملی در ساختار قلب هستند. نقایص مادرزادی قلب به حالتی گفته می شود که از بدو تولد ایجاد می شود و بر روی ساختار و عملکرد قلب تاثیر می گذارد، این نقایص می تواند انواع مختلفی از خفیف (مثلاً یک سوراخ در بین حفره های قلب) تا انواع شدید (مثلاً نقص در قسمتی از شکل قلب) داشته باشد. نقایص مادرزادی قلب در حیوانات گوناگون وجود دارند، اما از شیوع زیادی برخوردار نیستند. احتمالاً این نقایص در گاو از بیشترین و در اسب از کمترین شیوع برخوردار هستند. اغلب وجود نقایص مادرزادی قلب سبب بروز علائم بالینی شدید در بدو تولد و یا مرگ در هفته های اول زندگی می گردد. اما گاهی واکنش جبران کننده ای به وقوع می پیوندد و وجود نقیصه تا چند سال از دید ما مخفی می ماند. نقایص مادرزادی قلبی علت های مختلف دارند و هر چند که در اکثر موارد علت دقیق آن را نمی توان تعیین کرد، اما طبق آمار در 25 درصد موارد علت بیماری ژنتیکی و در بقیه موارد علل بیماری چندعاملی یعنی ژنتیکی و محیطی است. علائم اینگونه درصد بیشتری از این نقایص تحت تاثیر عوامل محیطی هستند اما اطلاعات زیادی در مورد فاکتور خطر محیطی در دسترس نیست، به همین دلیل پیشگیری از این بیماری به دلیل فقدان اطلاعات در مورد این عوامل قابل تعدیل تقریباً متوقف شده است

نابجایی قلب

قوس آئورت به جای اینکه در سمت چپ باشد در سمت راست تشکیل می شود. نای و مری زیر آرتریوزوم لیگامنتوم فشرده می شود که منجر به انقباض ناحیه ای مری، سخت بلعی، مگازوفագوس و برگشت غذا به دهان می شود. علائم بالینی معمولاً وجود دارند. انواع مختلفی دارد یک نوع آن قوس آئورت راست است همراه با شریان سابکلوین چپ نابجا که فرم تصویر آینه ای است (Gopal و همکاران 1986).

نقص دیواره بین دهلیزی

این شکل از نقیصه سپتوم می تواند به دلیل 1- باقی ماندن فورامن اووال یا 2- نقص در بسته شدن سپتوم دهلیزی ایجاد شود. در همه گونه ها رخ می دهد اما در سگ و گاو رایج است. نتیجه ی آن شانت خون از چپ به راست و افزایش بار بطن راست است. نقیصه جزئی هیچ نشانه بالینی نشان نمی دهد (در 10٪ از انسان ها و حیوانات وجود دارد). اگر نقص کوچک باشد، در 80٪ بیماران، نقص دیواره به مرور، کوچک شده یا بسته می شود و مشکل مهمی را ایجاد نخواهد کرد. اگر این نقص دیواره بزرگ باشد با توجه به اختلاف فشار خون بین دو دهلیز موجب شانت خون از دهلیز چپ به دهلیز راست خواهد شد (شکل 1) (Smith 2002).

نقص دیواره بین بطنی

یکی از شایع ترین نقایص قلبی در حیوانات خانگی (خصوصاً در اسب، گاو) است که با ارتباط بین بطن ها در زندگی پس از تولد مشخص می شود. شدت این نقص از نظر اندازه از یک سوراخ بسیار کوچک تا فقدان کامل دیواره بین بطنی که منجر به ایجاد بطن مشترک می شود متفاوت است. از نظر موقعیت

در سپتوم، نقص دیواره بین بطنی می تواند نزدیک به راس و یا نزدیک به دریچه دهلیزی بطنی قرار گیرد. نقص دیواره بین بطنی، شایع ترین نقص مادرزادی قلبی محسوب می شود و یک سوم کل بیماری های قلبی مادرزادی را شامل می شود. اگر نقص کوچک باشد، در 80٪ بیماران، نقص دیواره به مرور، کوچک شده یا بسته می شود و مشکل مهمی را ایجاد نخواهد کرد. اگر این نقص دیواره بزرگ باشد با توجه به اختلاف فشار خون بین دو بطن موجب نشت خون از بطن چپ به بطن راست خواهد شد. این امر موجب افزایش فشار خون ریوی (در اوایل بیماری)، سیانوز نوزاد، نارسایی قلبی، اختلال رشد و ... می شود (شکل 1) (Critchley 1976).

تنگی شریان ریوی

در سگ ها بیشتر است. با کاهش لومن شریان ریوی مشخص می شود. بسته به محل، تنگی شریان ریوی به دریچه ای، تحت دریچه ای و فوق دریچه ای طبقه بندی می شود. ناحیه تنگی توسط یک نوار از بافت همبند فیبروزه یا عضلانی تشکیل شده است. اتساع شریانی پس از تنگی در عروق در ناحیه دیستال تنگی یافت می شود. اگر فشار موجود در سرخرگ ریوی به بیشتر از 25 میلی متر جیوه در حالت استراحت (نرمال 20-30 میلی متر جیوه) یا افزایش بیش از 30 میلی متر جیوه در حالت فعالیت (نرمال 30-40 میلی متر جیوه) برسد، نارسایی فشار خون ریوی یا به عبارتی تنگی دریچه ریوی در نظر گرفته می شود. تنگی دریچه ریوی، یک ضایعه مادرزادی است، با این حال در بزرگسالان نیز بر اثر نارسایی هایی، ممکن است پدید آید (شکل 1) (Hinchcliff و Adams 1991).

تنگی دریچه آئورت

آئورت بزرگترین سرخرگ بدن می‌باشد که خون را از بطن چپ قلب دریافت و به اعضای بدن می‌رساند. در ابتدای محل خروج آئورت از بطن چپ، دریچه آئورت قرار دارد. کار دریچه آئورت این است که هنگام انقباض بطن چپ بسته شده و مانع از برگشت خون از آئورت به قلب می‌شود. تنگی دریچه آئورت در سگ دیده می‌شود. باندی از بافت فیبروزه جریان خروجی سمت چپ را در زیر دریچه آئورت تحت تاثیر قرار می‌دهد (شکل 1) (Scott و همکاران 1978).

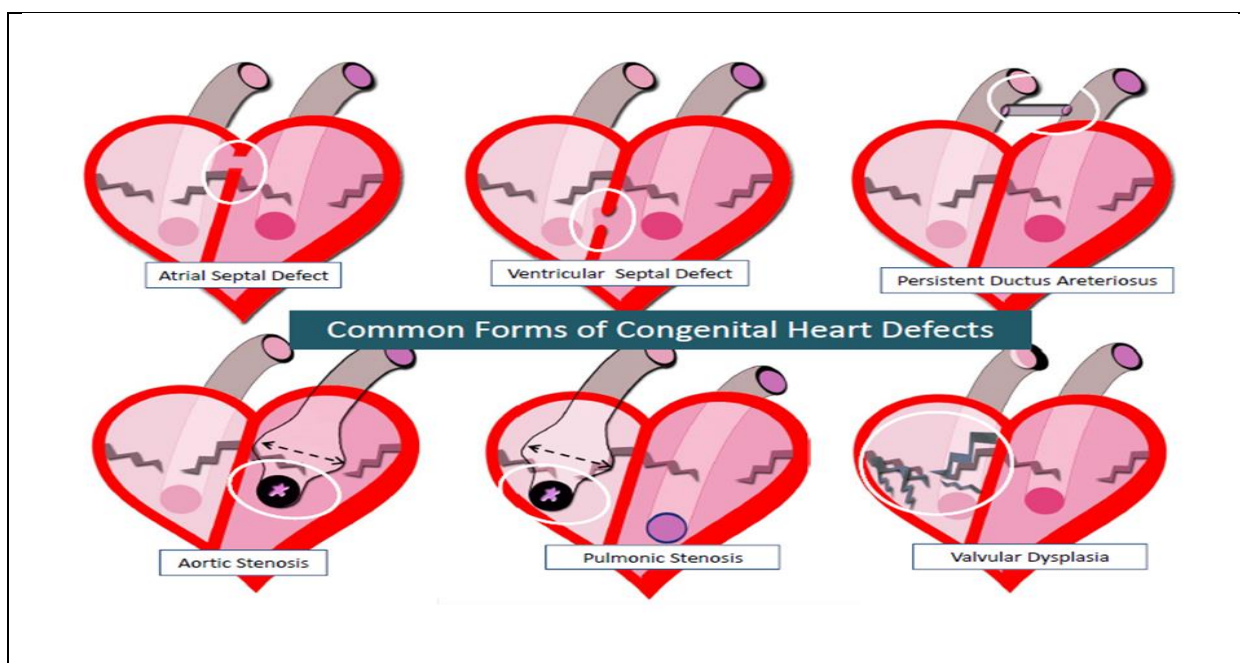
دیسپلازی دریچه‌ی سه لتی

دریچه‌ی سه‌لتی دریچه‌ای است که بین دهلیز راست و بطن راست قلب قرار گرفته‌است و شامل سه دهانه است. به طور طبیعی دهانه‌های این دریچه هنگام دیاستول باز است و خون از دهلیز راست وارد بطن راست می‌شود. طی انقباض بطن راست (سیستول) دریچه سه‌لختی به وسیله تارهای نگه‌دارنده

محکم بسته نگه داشته می‌شوند. دیسپلازی دریچه‌ی سه‌لتی در گربه و سگ دیده می‌شود. دریچه‌های دیسپلاستیک توسط لت‌های فیبروزه و ضخیم مشخص می‌شوند، تندینا کوردا وجود ندارند و یا به طور غیر طبیعی کوتاه هستند یا عضلات پاپیلری آنها ضخیم است. گاهی اتصال غیر طبیعی بین تندینا کوردا و دیوار بطن وجود دارد. دیسپلازی سه‌لتی باعث هیپرتروفی بطن راست و اتساع شریانی سمت راست می‌شود (شکل 1) (Reef و همکاران 1987).

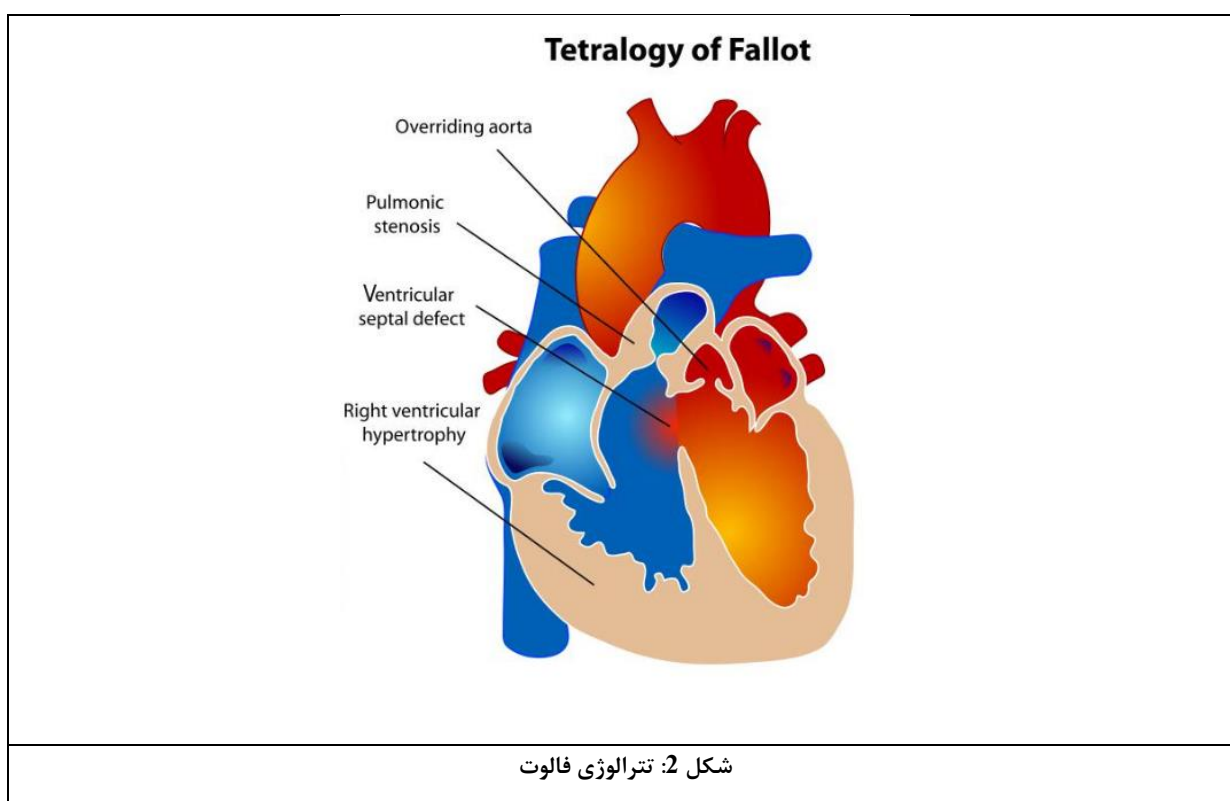
دیسپلازی دریچه میترال

دریچه میترال دریچه‌ای است که بین دهلیز چپ و بطن چپ قلب قرار گرفته‌است و شامل دو لت (دو تکه) است. به طور طبیعی دهانه‌های این دریچه هنگام دیاستول باز است و خون از دهلیز چپ وارد بطن چپ می‌شود. طی انقباض بطن چپ (سیستول) دریچه میترال بسته نگه داشته می‌شود. دیسپلازی دریچه میترال در سگ و گربه دیده می‌شود. به صورت تنگی دریچه میترال مشخص می‌شود (Reef 1987).



تترالوژی فالوت

در سگ و گاو زیاد است. سه نقص مادرزادی به علاوه یک تغییر اکتسابی: وجود حفره در دیواره‌های میان دو بطن، تنگ شدن دریچه شریان ریوی، قرار گرفتن آئورت در محل غیرطبیعی و هایپرتروفی بطن راست قلب. تترالوژی فالوت در طول رشد جنین، که قلب در حال توسعه است رخ می‌دهد. در حالی که عواملی مانند تغذیه ناکافی مادر، بیماری ویروسی و یا اختلالات ژنتیکی ممکن است خطر ابتلا به این بیماری را افزایش دهد، در اکثر موارد علت تترالوژی فالوت ناشناخته است (شکل 2) (Lacuata و همکاران 1981).



شکل 2: تترالوژی فالوت

نتیجه گیری

نقص مادرزادی دیواره بین دهلیزی و نقص دیواره بین بطنی شایع ترین نقایص مادرزادی قلبی گزارش شده اند. در اکثر نقایص مادرزادی قلبی، خون اکسیژن دار با خون حاوی گاز کربنیک مخلوط می‌شود و سبب بیماری زایی می‌شود. علیرغم مقاومت بسیار زیاد عروق ریوی، وجود یک نقص مادرزادی قلبی می‌تواند سبب ارتباط بین جریان خون ریوی و جریان خون عمومی شود. در نتیجه کمبود اکسیژن منجر به مشکلات تنفسی شده و اگر نسبت خون غیر اشباع با اکسیژن بالا باشد کبودی مخاطات نیز قابل رؤیت خواهد بود (Franks و Rooney 1964).

منابع

1. Hiraga, T. and Abe, M. 1986; Eight calves of cervical ectopia cordis and their sternums. Japanese Journal of Veterinary Science 48:1199-1206.
2. Bayly. W. M. and Reed, S. M. and leathers, C. W.1982; Multiple congenital heart anomalies in five Arabian foals. Journal of the American Veterinary Medical Association 684-689.
3. Gopal, T., Leipold, H. W. and Dennis, S. M. 1986. Congenital cardiac defects in calves. American Journal of Veterinary Research 47:1120 -1121.
4. Smith, B.P. 2002; Large Animal Internal Medicine, Third edition, Mosby Company, St Louis, Pp: 443-470.
5. Critchley, K.L. 1976; An interventricular septal defect, pulmonary stenosis and bicuspid pulmonary valve in a Welsh pony foal. Equine Veterinary Journal 8:176-178.
6. Hinchcliff, K. W. and Adams, W. M. 1991; Critical pulmonary stenosis in a newborn foal. Equine Veterinary Journal 23:318-320.
7. Scott, E.A. and Chaffee, A. and Eyster, G.E. 1978; Interruption of aortic arch in two foals, Journal of the American Veterinary Medical Association 172:347-350.
8. Reef, V. B., Mann, P. C., and Orsini, P. J. 1987; Echocardiographic detection of tricuspid atresia in two foals, Journal of the American Veterinary Medical Association 191:225-228.
9. Reef, V.B. 1987. Mitral valve insufficiency associated with ruptured chordae tendineae in three foals. Journal of the American Veterinary Medical Association 191:329-331.
10. Lacuata, A. Q., Yamaga, H. and Hiorse, T. 1981; Tetralogy of fallot in a heifer. Journal of the American Veterinary Medical Association 178:830-836.
11. Rooney, J.R . and Franks, W.C. 1964. Congenital cardiac anomalies in horses. Veterinary Pathology 1:454 -464.