

ارزیابی رادیوگرافیک آناتومی و عملکرد معده با استفاده از ماده حاجب در خرگوش سفید نیوزیلندی

1. مهدی توانا^{2*}، سیده زینب پیغمبرزاده

تاریخ دریافت 1397/3/22 تاریخ پذیرش 1397/4/17

چکیده

بررسی دستگاه گوارش با استفاده از ماده حاجب یک روش تشخیصی است که در آن معمولاً ماده حاجب به حیوان خورنده می‌شود و با تهیه رادیوگراف‌های مکرر و در زمانهای معین مورفولوژی و عملکرد معده و روده‌ها مورد ارزیابی قرار می‌گیرد. هدف از انجام این مطالعه بررسی زمان عبور ماده حاجب آیوهکسول از قسمت‌های مختلف بخش فوقانی دستگاه گوارش خرگوش بود. این مطالعه بر روی 10 سر خرگوش سفید نیوزیلندی بالغ و از نظر کلینیکی سالم انجام گرفت. پس از تهیه خرگوش‌های سفید نیوزیلندی به آنها داروی ضد انگل تجویز شده و به مدت دو هفته در شرایط استاندارد نگهداری شدند تا از سلامت نسبی آنها اطمینان حاصل شود. از بیست و چهار ساعت قبل از انجام تحقیق پرهیز غذایی در مورد خرگوش‌ها اعمال می‌شد. رادیوگرافهای کنترل جانبی و شکمی - پشتی از خرگوش‌ها تهیه شد. پس از وزن نمودن حیوانات ماده حاجب آیوهکسول و بادوز 10 میلی لیتر برای هر کیلوگرم وزن بدن به صورت خوراکی به حیوان خورنده می‌شد. رادیوگرافهای جانبی و شکمی - پشتی در زمانهای صفر، 5، 10، 20، 40، 60، 80، 100، 120 و پس از آن با فواصل یک ساعته تا زمان تخلیه کامل معده تهیه می‌شد. در بررسی عملکرد معده در تخلیه ماده حاجب تخلیه معده در زمان $7/35 \pm 4/15$ دقیقه بعد از خوراندن ماده حاجب شروع شد و در دقیقه $418/00 \pm 97/23$ دقیقه بعد از خوراندن ماده حاجب، ماده حاجب بصورت کامل از معده خارج شد.

1. گروه دامپزشکی، دانشکده کشاورزی، واحد شوشتر، دانشگاه آزاد اسلامی، شوشتر ایران

2. گروه دامپزشکی، دانشکده کشاورزی، واحد شوشتر، دانشگاه آزاد اسلامی، شوشتر ایران

مقدمه:

خرگوش اهلی، حیوانی از شاخه طنابداران، رده پستانداران، راسته خرگوش شکلان و خانواده خرگوش ها. خرگوش پستانداری است گیاهخوار، از خانواده خرگوشیان و دارای اندامی شبیه به گربه و گوش های دراز و لب های شکافدار. دست های خرگوش از پاهایش کوتاهتر است و بسیار تند حرکت می کند، و دارای انواع مختلف است. هم خرگوش های اهلی و هم خرگوشهای صحرایی عضوی از خانواده خرگوشها هستند.

همزمان با تشکیل تاخوردگی های بدنی که دیواره های جانبی و شکمی بدن رویان را بوجود می آورد، لوله اندودرمی که در قسمت شکمی قرار گرفته و توسط لایه ی احشایی مزودرم احاطه شده ایجاد می شود. علاوه بر ناحیه حلق، این ساختمان لوله ای ساده شامل روده ی پیشین، روده ی پسین و روده ی میانی می باشد، که از طریق پایک زرده به کیسه زرده خارج رویانی اصلی متصل باقی می ماند. نواحی مختلف روده تقریباً نواحی است که سرخرگ های خورشیدی یا سیلیاک و روده بندی قدامی یا مزانتریک قدامی و روده بندی خلفی یا مزانتریک خلفی در آن پخش می شوند.

امروزه از مواد حاجب موجود به طور گسترده ای در غالب روشهای تصویربرداری تشخیصی نظیر آزمونهای رادیولوژی، اولتراسونوگرافی و یا حتی در تصویربرداری به شیوه تشدید مغناطیسی هسته استفاده می شود. در آزمونهای پرتونگاری تشخیصی غالباً از موادی که کنتراست منفی به وجود می آورند مانند (هوا، اکسیژن و گاز کربنیک) و یا از مواد حاجب مثبت موجود (سولفات باریم و ترکیبات یددار) استفاده می گردد.

سولفات باریم اولین ماده حاجبی است که در سال 1956 برای مطالعه حرکات دودی دستگاه گوارش استفاده شد. از آن تاریخ تاکنون، نقش و اهمیت استفاده از سولفات باریم همچنان محفوظ باقی مانده و تنها تغییراتی در رابطه با مزه، تراکم و اندازه ذرات آن ایجاد شده است. هرچند که در بعضی مواقع نظیر احتمال پارگی، فیستول و یا انسداد روده از مواد حاجب محلول در آب یددار یونی یا غیریونی نظیر گاستروگرافین در بررسی دستگاه گوارشی استفاده می شود لیکن کاربرد وسیع سولفات باریم تاکنون در درجه اول اهمیت قرار دارد و بسیار متداول است (2).

در اوایل سال 1956 نقش ید بعنوان جاذب اشعه ایکس و عامل کنتراست مثبت شناخته شد لیکن نحوه کاربرد آن بلافاصله محرز نشد(1). در سال 1921 ترکیب روغنی یددار لیپودول به عنوان اولین ماده حاجب قابل استفاده بعد از هوا با موفقیت توسط سیکارد در میلوگرافی به کار گرفته شد. در همان زمان این ترکیبات روغنی در سایر آزمونهای رادیولوژی نظیر رادیوگرافی رحم و لوله‌های رحمی درخت برونشيو به خصوص در مطالعه سیستم لنفاوی مورد استفاده قرار گرفت(6). لیکن از آنجایی که جذب ضعیف ترکیبات روغنی یددار به ویژه به علت بزرگ بودن مولکول آنها اغلب منجر به ایجاد واکنشهای گرانولوماتوزی مشابه جسم خارجی می‌شد و نیز به دلیل وقوع میکروآمبولی روغنی در دستگاه تنفسی امروزه این نوع از مواد حاجب به ندرت مورد استفاده قرار می‌گیرد(3).

مواد و روش کار

این مطالعه بر روی 10 سر خرگوش سفید نیوزلندی بالغ و از نظر کلینیکی سالم با وزن تقریبی $1/5 \pm 0/250$ کیلوگرم انجام گرفت. حیوانات قبل از آزمایش، تحت شرایط مشابه استاندارد در قفس هایی به اندازه 70×100 سانتیمتر نگهداری شدند.

الف) مرحله قبل از انجام بررسی دستگاه گوارش با ماده حاجب:

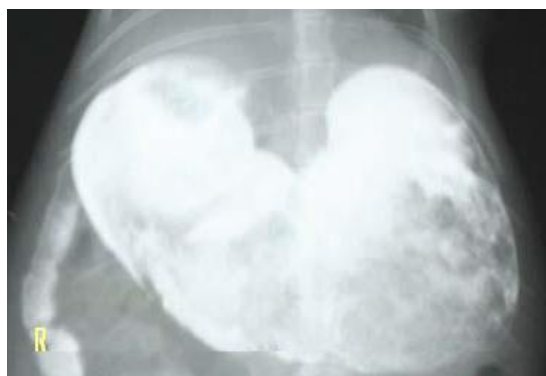پس از تهیه خرگوش های سفید نیوزلندی به آنها داروی ضد انگل تجویز شده و به مدت دو هفته در شرایط استاندارد نگهداری شدند تا از سلامت نسبی آنها اطمینان حاصل شود.

از بیست و چهار ساعت قبل از انجام تحقیق پرهیز غذایی در مورد خرگوش ها اعمال شد. کامل معده تهیه گردید.

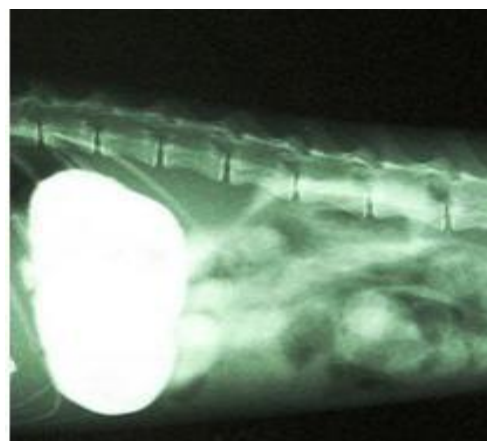
(ب) مرحله انجام بررسی دستگاه گوارش با ماده حاجب: رادیوگرافهای کنترل جانبی و شکمی- پشتی از خرگوش ها تهیه شد. پس از وزن نمودن حیوانات ماده حاجب آیوهکسول با دوز 10 میلی لیتر برای هر کیلوگرم وزن بدن به صورت خوراکی به حیوان ها خوراندند شد. رادیوگرافهای جانبی و شکمی- پشتی در زمانهای صفر، 5، 10، 20، 40، 60، 80، (ج) مرحله بعد از انجام بررسی دستگاه گوارش با ماده حاجب: فیلم خوانی بر اساس میزان حضور ماده حاجب در زمان های مختلف به منظور تعیین زمان عبور ماده حاجب از معده صورت گرفت. در نهایت جهت انجام کارهای آماری زمان شروع و پایان تخلیه معده ثبت شد. به کمک نرم افزار SPSS و تست تی استیودنت کلیه اطلاعات بدست آمده مورد بررسی قـــرار گرفتند

نتایج

شکل معده در خرگوش شبیه شکل معده در سگ و گربه است. مهره دوم کمری یا به عبارت دیگر از فضای بین دنده ای 9 تا فضای بین دنده ای 12 قابل مشاهده است. (تصویر 1). در نمای شکمی- پشتی معده در قسمت میانی و در دو سمت ستون مهره ها قرار دارد. (تصویر 2) جنبی به طور متوسط در فضای بین مهره دوازدهم سینه ای تا انتهای



تصویر 2: شکل و موقعیت معده خرگوش در نمای شکمی-پشتی



تصویر 1: شکل و موقعیت معده خرگوش در نمای جانبی

موقعیت آناتومیک معده خرگوش در نمای جانبی بر اساس ارزیابی با مهره ها و فضای بین دنده ای در جدول 1 قابل مشاهده است.

موقعیت آناتومیک معده در مقایسه با دنده ها	موقعیت آناتومیک معده درمقایسه با مهره های سینه ای و کمری	
بین دنده ی 10 تا 12	ابتدای T12 تا انتهای T13	1
بین دنده ی 9 تا 12	ابتدای T12 تا انتهای L1	2
بین دنده ی 10 تا 12	اواسط T12 تا انتهای L1	3
بین دنده ی 10 تا 12	ابتدای T13 تا اوایل L2	4
بین دنده ی 10 تا 12	ابتدای T12 تا انتهای L1	5
بین دنده ی 10 تا 12	ابتدای T12 تا اواسط L1	6
بین دنده ی 9 تا 11	اواسط T11 تا اواخر T13	7
بین دنده ی 9 تا 12	ابتدای T12 تا انتهای L1	8
بین دنده ی 10 تا 12	ابتدای T12 تا اواسط L1	9
بین دنده ی 10 تا 12	ابتدای T12 تا اواسط L1	10

جدول 1: موقعیت آناتومیک معده خرگوش سفید نیوزلندی در مقایسه با

مهره های سینه ای و کمری و در در مقایسه با دنده ها در رادیوگراف جانبی

در بررسی عملکرد معده در تخلیه ماده حاجب تخلیه معده در زمان $7/35 \pm 4/15$ دقیقه بعد از خوراندن ماده حاجب شروع شد و در

دقیقه $418/00 \pm 97/23$ دقیقه بعد از خوراندن ماده حاجب، ماده حاجب بصورت کامل از معده خارج شد.

زمان تخلیه اولیه معده و زمان تخلیه نهایی معده از ماده حاجب در هر خرگوش در جدول شماره 2 به تفکیک نمایش داده شده است.

خرگوش	اولین زمان تخلیه معده (بر حسب دقیقه)	زمان تخلیه کامل معده (بر حسب دقیقه)
1	5	300
2	10	240
3	10	420
4	5	240
5	5	360
10	540	
7	5	480
8	5	480
9	5	540
10	5	540

جدول شمار 3-2: زمان تخلیه اولیه معده و زمان تخلیه نهایی معده از ماده حاجب در هر خرگوش

بر اساس منابع ذکر شده است که در شرایط طبیعی در سگ و گربه محور طولی معده در نمای جانبی می تواند از حالت عمود بر ستون مهره ها تا موازی با دنده ها تغییر نماید. بر اساس این مطالعه در ابتدای تجویز ماده حاجب که معده توسط ماده حاجب کاملا متسع شده بود، محور طولی معده در نمای جانبی با دنده ها موازی بود و پس از تخلیه معده از ماده حاجب محور طولی معده در نمای جانبی تقریبا بر ستون مهره ها عمود مشاهده گردید. در نمای شکمی- پشتی قسمت اعظم معده در خط میانی ستون مهره ها قرار دارد و پیلور در سمت راست ستون مهره ها واقع شده است در حالیکه در گربه و در نمای شکمی- پشتی تمام قسمت های مختلف معده در سمت چپ ستون مهره ها وجود دارد و فقط پیلور روی ستون مهره ها دیده می شود. در این مطالعه بعد از خوراندن آیوهکسول معده ظاهر شد و مشخص گردید در صورتیکه رادیوگراف شکمی- پشتی بصورت کاملا استاندارد تهیه شود. جهت بررسی معده از مواد حاجب مثبت و منفی و گاهی هر دو نوع ماده حاجب در کنار یکدیگر استفاده شده و روش هر کدام در منابع مختلف شرح داده شده است.

بررسی دستگاه گوارش با استفاده از ماده حاجب یک روش تشخیصی است که در آن معمولا ماده حاجب به حیوان خوراندن می شود و با تهیه رادیوگراف های مکرر و در زمانهای معین مورفولوژی و عملکرد معده و روده ها مورد ارزیابی قرار می گیرد (4 و 6).
 مواردی از اختلالات دستگاه گوارش که به کمک مطالعه با ماده حاجب ارزیابی می شوند عبارتند از: وجود اجسام خارجی رادیولوسنت، انسداد پیلور، تنگ شدگی پیلور معده، انقباض عصبی پیلور، نئوپلاسم ها و توده های متصل به دیواره معده، ایلئوس و وجود سوراخ شدگی در دیواره دستگاه گوارش (7). ماده حاجب معمول در بررسی دستگاه گوارش داروی سولفات باریم می باشد ولی باید به این نکته توجه داشت که در موارد مشکوک به وجود سوراخی در دستگاه گوارش و همچنین مواردی که حیوان کاندید فوری جراحی می باشد استفاده از ماده حاجب سولفات باریم ممنوع بوده و باید از ماده حاجب یدینه استفاده نمود.
 وضعیت و موقعیت آناتومیکی معده کاملا به میزان محتویات آن وابسته است و با توجه به پر یا خالی بودن محل و نحوه قرارگیری آن در بدن متغییر است.

- در موارد مشکوک به وجود مشکل در عملکرد سیستم گوارشی انجام مطالعه با ماده حاجب بسیار کمک کننده است که انجام این امر مستلزم داشتن آگاهی از میزان صحیح تجویز ماده حاجب مناسب و همچنین زمان و فواصل زمانی لازم جهت تهیه رادیوگراف و همچنین نتایج یک مطالعه با ماده حاجب نرمال است. در سگ و گربه بیان شده است که محور طولی معده در اتساع طبیعی معده نباید از حالت عمود بر ستون مهره ها تا موازی بودن با دنده ها تجاوز کند. در خرگوش های مورد مطالعه بیشترین حد اتساع معده در رادیوگراف اول بعد از خوراندن ماده حاجب وجود داشت و در این حالت محور طولی معده از حدود تعریف شده برای سگ و گربه تجاوز نمی کرد. با توجه به این امر می توان نتیجه گرفت که نسبت کلی سایز معده به جثه در خرگوش نیز مطابق سگ و گربه است (8)
- در موارد مشکوک به وجود مشکل در عملکرد سیستم گوارشی انجام مطالعه با ماده حاجب بسیار کمک کننده است که انجام این امر مستلزم داشتن آگاهی از میزان صحیح تجویز ماده حاجب مناسب و همچنین زمان و فواصل زمانی لازم جهت تهیه رادیوگراف و همچنین نتایج یک مطالعه با ماده حاجب نرمال است. در سگ و گربه بیان شده است که محور طولی معده در اتساع طبیعی معده نباید از حالت عمود بر ستون مهره ها تا موازی بودن با دنده ها تجاوز کند. در خرگوش های مورد مطالعه بیشترین حد اتساع معده در رادیوگراف اول بعد از خوراندن ماده حاجب وجود داشت و در این حالت محور طولی معده از حدود تعریف شده برای سگ و گربه تجاوز نمی کرد. با توجه به این امر می توان نتیجه گرفت که نسبت کلی سایز معده به جثه در خرگوش نیز مطابق سگ و گربه است (8)
- زمان اولیه تخلیه معده تحت تاثیر عوامل مختلف همچون استرس متفاوت است ولی در هیچ حالتی زمان تخلیه اولیه معده در سگ و گربه نباید بیشتر از 30 دقیقه باشد. زمان تخلیه اولیه معده در خرگوش بطور متوسط در حدود دقیقه 7 بعد از خوراندن ماده حاجب ($7/35 \pm 4/15$) آغاز شد که این امر با میزان ارائه شده در ، سگ و گربه مطابقت دارد (5)
- زمان توصیه شده برای تخلیه نهایی معده در سگ و گربه حدود 360 دقیقه می باشد که زمان بدست آمده در این مطالعه در نزدیک این محدوده است ($418/00 \pm 97/23$) و با مقدار توصیه شده برای تخلیه نهایی معده خرگوش مطابقت دارد (5).

1. Burns J. and Fox S.M. (1986). The use of a barium meal to evaluate total gastric emptying time in the dog. *Veterinary Radiology*. 27: 169.
2. Di Bello, A., Valastro, C., Staffieri, F., and Crovace, A (2006). Contrast Radiography of the gastrointestinal tract in sea turtles. *Veterinary Radiology & Ultrasound*, 47(4): 351–354.
3. Ernest S., Goggin J.M., Biller D.S., Carpenter J.W and Silverman S., Comparison of Iohexol and Barium Sulfate as Gastrointestinal Contrast Media in Mid-Sized Psittacine Birds. *Journal of Avian Medicine and Surgery* (1998), 12(1): 16-20.
4. Katayama H., Yamaguchi K., Kozuka T., Takashima T., Seez P., Matsuura K., (1990), Adverse reactions to ionic and nonionic contrast media. A report from the Japanese Committee on the Safety of Contrast Media. *Radiology*, Jun; 175(3):621-8.
5. Kealy, J.K., McAllister, H., and Graham, J.P (2011). *Diagnostic Radiology and Ultrasonography of the Dog and Cat*. 5th edition, WB Saunders, Philadelphia, pp: 80-97.
6. Kuriashkin, I.V., and Losonsky, J.M (2000). Contrast enhancement in magnetic resonance imaging using intravenous paramagnetic contrast media: a review. *Veterinary Radiology & Ultrasound*. 41(1):4-7.
7. Lavin, L.M (2002). *Radiography in Veterinary Technology*. 3th edition, WB Saunders, Philadelphia, pp: 265-290.

8. Long, C.T., Page, R.B., Howard, A.M., McKeon, P., and Felt, S.A (2010). Comparison of Gastrografin to barium sulfate as a gastrointestinal contrast agent in red-eared slider turtles. *Veterinary Radiology & Ultrasound*. 51(1): 42–47.