

بررسی پاتولوژیک ضایعات روده باریک در ابتلای طبیعی به انگل پارامفیستوموم در گوسفندان کشتاری شهرستان ارومیه

امیر امنیت طلب^{۱*}، امیر فرامرز پور^۲، علی اصغر طهرانی^۳، سهراب رسولی^۱، امین هاشم پور^۴

۱. استادیار دانشکده دامپزشکی دانشگاه آزاد اسلامی واحد ارومیه، ارومیه - ایران.
 ۲. دانش آموخته دانشکده دامپزشکی دانشگاه آزاد اسلامی واحد ارومیه، ارومیه - ایران.
 ۳. استادیار دانشکده دامپزشکی دانشگاه ارومیه، ارومیه - ایران.
 ۴. دانشجوی دانشکده دامپزشکی دانشگاه آزاد اسلامی واحد ارومیه، ارومیه - ایران.
- * نویسنده مسئول: a.amniattalab@iaurmia.ac.ir
دریافت مقاله: ۲۲ تیر ۸۹، پذیرش نهایی: ۱۶ آبان ۸۹

The pathologic study of small intestine lesions in naturally affected by Paramphistomum in slaughtered sheep of Urmia city

Amniattalab, A.^{1*}, Faramarzpour, A.², Tehrani, A. A.³, Rasouli, S.¹, Hashempour, A.⁴

¹Department of Pathobiology, Faculty of Veterinary Medicine, Islamic Azad University, Urmia Branch, Urmia-Iran.

²Graduated from Islamic Azad University, Urmia Branch, Urmia-Iran.

³Department of Pathobiology, Faculty of Veterinary Medicine, Urmia University, Urmia-Iran.

⁴Student of Islamic Azad University, Urmia Branch, Urmia-Iran.

Abstract

Paramphistomatidae are the most important trematods of rumen and reticulum in ruminants. They elapse their maturity period in rumen and reticulum and have no changes in these organs and risk for host. But, there are larval forms of these trematods in small intestine while generate pathologic changes there. In a survey at Urmia slaughter house carcasses of approximately 2421 sheep were examined of which, 6 cases of ruminal infestation with Paramphistomum and in one case, infection of small intestine and its pathologic changes were observed. In general, infection rate of small intestine diagnosed out of total cases was 0.04%. There was severe congestion and haemorrhage in same small intestine. Microscopic study of this small intestine revealed dilation of intestinal glands, destruction of superficial glands, replacement of fibrin, diffuse infiltration of inflammatory cells and fibrinonecrotic enteritis. Other changes as congestion, haemorrhage and nodules of Ostertagia were observed in total examined small intestines. Statistical analysis of the results was conducted by SPSS software and t-student test. There was significant difference between pathologic changes, season and ecological situation of the region ($p < 0.05$). There was no significant difference between age, sex and sample pH of examined sheep ($p > 0.05$). According to the results of pathologic changes in small intestine of sheep in order to prevent the sheep in the area to be infected by this parasite and to decrease the damages caused, applying a parasitic control program is recommended. **Vet. Res. Bull. 6,2:115-120, 2011.**

Keywords: Paramphistomatidae, Pathology, Sheep small intestine, Slaughter house, Urmia.

چکیده

خانواده پارامفیستوماتیده از مهمترین ترما تودهای شکمبه و نگاری نشخوارکنندگان می باشند که دوران بلوغ خود را در شکمبه و نگاری سپری می کنند که در این ارگان ها بدون ضایعه بوده و برای میزبان خود خطری ندارند. ولی شکل نابالغ این ها در روده باریک بوده و در این محل است که ضایعات پاتولوژیک از خود بر جای می گذارند. در بازرسی های انجام شده در کشتارگاه ارومیه حدود ۲۴۲۱ لاشه مورد بازرسی قرار گرفت که از این بین ۶ شکمبه آلوده به انگل پارامفیستوموم و در روده باریک یک راس از این ۶ راس که شکمبه آلوده داشتند آثار پاتولوژیک مربوط به پارامفیستوموم مشاهده شد. به طور کلی میزان آلودگی روده باریک به این انگل از میان کل نمونه های بازرسی شده (۰/۰۴٪) بود. نمونه روده مذکور دارای پرخونی شدید و خونریزی بود. در بررسی های میکروسکوپی، اتساع غدد روده، تخریب سطحی غدد، جایگزین شدن رشته های فیبرین و نیز نفوذ سلول های التهابی بصورت منتشر و آنتریت فیبرینی نکروتیک مشهود بود. همچنین در بازرسی کل روده ها عوارض دیگری چون پرخونی، خونریزی، زخم و ندول های آسترناژیایی نیز مشاهده شد. نتایج آنالیز آماری با استفاده از نرم افزار SPSS و آزمون t-test نشان می دهد که فصل و شرایط آب و هوایی در ایجاد آلودگی با انگل پارامفیستوموم موثر بوده و اختلاف معنی داری بین ضایعات ایجاد شده و شرایط آب و هوایی و فصل وجود دارد ($p < 0/05$). همچنین سن و جنس گوسفندان و pH نمونه های اندازه گیری شده رابطه معنی داری با ایجاد آلودگی و ضایعات انگل پارامفیستوموم ندارد ($p > 0/05$). با توجه به نتایج آسیب شناسی در روده باریک به منظور جلوگیری از ابتلا به این انگل و کاهش خسارات ناشی از آن در گوسفندان منطقه استفاده از برنامه کنترل انگلی توصیه می شود. پژوهشنامه دامپزشکی،

۱۳۸۹، دوره ۶، شماره ۲، ۱۲۰-۱۱۵.

واژه های کلیدی: پارامفیستوماتیده، آسیب شناسی، روده باریک گوسفند، کشتارگاه ارومیه.



مقدمه

بیماری های انگلی جزو قدیمی ترین بیماری هایی بوده که نه تنها انسان بلکه حیوانات را نیز درگیر کرده و خساراتی را باعث شده است. از این رو شناخت و از بین بردن این عوامل اهمیت بسیاری دارد. ترماتودهای خانواده پارامفیستوماتیده دست کم چهارده گونه را شامل می شود که از میان آن ها دو گونه پارامفیستوموم سروی و پارامفیستوموم میکروبوتریوم معروف تر هستند. میزبان آن ها نشخوار کنندگان و میزبانان واسط آن ها حلزون های آبی، اصولاً پلانریس و بولینوس می باشند. زیستگاه بالغین در شکمبه و نگاری و مراحل نابالغ در دوازدهه است. شکل انگل های این خانواده شاخص ترماتدها نیست و بیشتر مخروطی هستند تا مسطح (۱). در سال (۱۳۴۲) در تحقیقات انجام گرفته توسط کلانتر و افشار انگل پارامفیستوموم سروی برای اولین بار در گوسفندان ایرانی گزارش شد. همچنین در تحقیقاتی که توسط اسلامی و فیضی در سال (۱۳۵۵) انجام گرفت این انگل در بز نیز گزارش شد. در مطالعات انجام شده توسط باقری در (۱۳۴۱) این انگل برای اولین بار در گاو گزارش شد (۲). پارامفیستوموم های جوان در دوازدهه و ندرتاً در شیردان و ژژونوم شدیداً بیماریزا هستند. متاسفانه در روده باریک از کیست خارج می شود و تا طبقه ماهیچه ای در مخاط نفوذ می کنند ضمن این که قطعاتی از مخاط را وارد بادکش خود کرده و با فشار ماهیچه بادکش بر آن باعث نکروز و ایجاد لکه های خونریزی می شود. در آلودگی های شدید که نفوذ عمیق انگل های جوان را به مخاط روده داریم، تورم دوازدهه و خونریزی دیده می شود. اگر از بافت روده آلوده مقطع پاتولوژی یک تهیه شود پارامفیستوموم های لاروی کوچک در عمق لایه لامینا پروپریا، بعضاً در لایه زیر مخاط و حتی در غدد برونر نیز ممکن است یافت شوند آتروفی و پرزها و دراز و باریک شدن کریپت ها در مقاطع پاتولوژی یک نیز مشخص است و التهاب در لایه لامینا پروپریا دیده می شود (۳). با توجه به بارندگی های متناوب در فصول بارانی در شهر ارومیه و حومه آن و نیز آب و هوای معتدل و نیز وجود برکه ها، نواحی آبیگیر و چشمه ها که محل های منشاء گرفتن حلزون ها هستند، انتظار میرفت در بازرسی کشتارگاهی دستگاه گوارش گوسفندان کشتار شده، انگل پارامفیستوموم مشاهده شود که در این صورت ضایعات ناشی از آن خصوصاً در دوازدهه مورد بررسی قرار گیرد.

مواد و روش کار

روش تحقیق حاضر به صورت میدانی و روش نمونه برداری به صورت تصادفی ساده بود. به دلیل گستردگی کارهای آزمایشگاهی در دو قسمت عمده جدا گانه مورد بررسی قرار می گیرد: ۱. کار عملی در کشتارگاه ۲. کار عملی در آزمایشگاه انگل شناسی و هیستوپاتولوژی.

برای جمع آوری نمونه روده باریک یا قسمت دیگری از دستگاه گوارش از ساعت ۱۲ تا ۴ صبح به کشتارگاه ارومیه مراجعه می شد. این بخش شامل بازرسی لاشه های کشتاری، جمع آوری نمونه های مورد نیاز و ارسال آن ها به آزمایشگاه بود. پس از کشتار، گوسفندان بر روی ریل قرار گرفته و به ترتیب مراحل پوست کنی و خارج کردن امعاء و احشا شروع می شد. شکمبه ها و روده ها جدا از هم قرار گرفته و بازرسی می شدند. شکمبه ها به منظور وجود پارامفیستوموم های بالغ و روده های باریک به منظور وجود اشکال نابالغ آن بازرسی شدند. بعد از ایجاد برش در ابتدای روده باریک مخاط روده از لحاظ وجود در گونه جسم خارجی، انگل، زخم، پرخونی، خونریزی، برجستگی های ندول مانند و از بین رفتگی مخاط مورد بازرسی قرار می گرفت. اگر در گونه ضایعه پاتولوژی یک مشاهده می شد ابتدا pH روده توسط pH سنج کاغذی اندازه گیری می شد و سپس تاریخچه لاشه مورد نظر از نظر سن و جنس نوشته می شد. قسمت ضایعه دار روده با قیچی جدا گشته و به داخل ظرف نمونه محتوی فرمالین ۱۰ درصد انداخته شده و به آزمایشگاه ارسال می شد. اگر بر روی مخاط روده ضایعه ای مشاهده می شد از لحاظ اندازه، وسعت، تعداد و ماهیت مورد بررسی قرار می گرفت. در مواقع لازم علی الخصوص در زمان شیوع انگل پارامفیستوموم برای کشف تخم پارامفیستوموم آزمایش مدفوع در آزمایشگاه انگل شناسی انجام می گرفت. هدف از کارهای آزمایشگاهی در این تحقیق تهیه مقطع پاتولوژی یک، فیکس انگل و تهیه اسلاید انگلی، تشخیص نوع و جنس انگل، بررسی ضایعات حاصل از انگل پارامفیستوموم و نیز بررسی سایر ضایعات موجود در ابتدای روده باریک گوسفندان بود. تهیه اسلاید انگلی شامل: رنگ آمیزی انگل و شفاف سازی بود. برای شفاف سازی از روش کارمن استفاده شد و برای رنگ آمیزی از شنایدراستوکارمین. پس از رنگ آمیزی نمونه ها در الکل ۷۰ درصد شسته شد. رنگ اضافی نمونه با قرار دادن در محلول رقیق اسید الکل گرفته شد و این کار بایستی به قدری انجام شده تا تگومنت ترماتود شفاف شده و



جدول ۱. میزان بازرسی لاشه گوسفندان کشتار شده در کشتارگاه ارومیه.

فصول	تعداد	درصد
بهار	۸۵۱	۳۵/۲
تابستان	۶۲۷	۲۵/۹
پائیز	۵۵۰	۲۲/۷
زمستان	۳۹۳	۱۶/۲
جمع	۲۴۲۱	۱۰۰

اندام‌های داخلی نیز رنگ را به خوبی جذب کنند. سپس نمونه چند بار در الکل (۷۰ درصد) شسته شد. برای خنثی کردن اسید، نمونه برای ۱۵ دقیقه یا بیشتر در مخلوطی از الکل (۷۰ درصد) حاوی ۱ الی ۲ قطره محلول آبی کربنات سدیم و یا کربنات لیتیموم گذاشته شد. پس از خنثی کردن نمونه‌ها با الکل (۷۰ درصد) شسته شد. برای آبیگری نمونه‌ها، تمامی آن‌ها در الکل (۸۰ درصد)، الکل (۹۵ درصد) و الکل (۱۰۰ درصد) قرار داده شد. انگل‌ها به مدت ۱۰ دقیقه در مخلوط ۱۰ الی ۱۰۰ درصد و تولوئن یا زایلن قرار داده شدند. در نهایت نمونه‌ها با چسب بر روی اسلایدها مونته شدند.

برای تهیه مقاطع پاتولوژیک پس از ثبوت بافت‌ها در فرمالین (۱۰ درصد) به منظور برش و رنگ آمیزی آن‌ها با هماتوکسیلین و ائوزین (H&E) مراحل پاساژ بافتی و قالب گیری بافت‌ها با پارافین به شرح زیر انجام شد. آبیگری با درجات نزولی اتانول - شفاف سازی با زایلن - آغشتگی با پارافین و قالب گیری. پس از برش بافت‌ها توسط میکروتوم با ضخامت ۶ میکرومتر و طی مراحل شناور سازی و ثابت کردن مقاطع بر روی اسلایدها، آن‌ها را با روش رنگ آمیزی H&E رنگ آمیزی شدند (۵).

آزمایش مدفوع (به روش شناور سازی): این مرحله به منظور تشخیص وجود یا عدم وجود انگل و تشخیص آن صورت پذیرفت. بدین صورت که ابتدا ۳ گرم از نمونه مدفوع درون شکمبه و نیز روده باریک در ۵ میلی لیتر آب درهاون چینی به خوبی مخلوط شدند. سپس نمونه حاصله از صافی عبور داده شد. نمونه در دور ۱۵۰۰ در سه دقیقه سانتریفیوژ شد. لایه بالایی دور ریخته شد تا رسوب باقی بماند. به لوله حاضر شکر اشباع ریخته شد و خوب مخلوط شد. سپس نمونه در دور ۱۵۰۰ به مدت ۳ دقیقه سانتریفیوژ شد و در نهایت لامل بر روی اسلاید قرار گرفت.

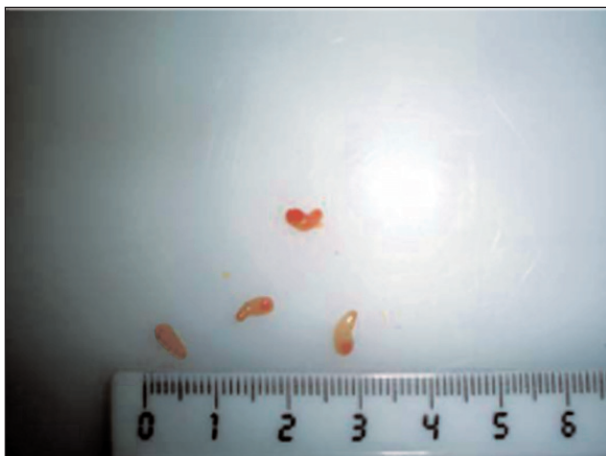
نتایج

این تحقیق در طی یک سال از اول مرداد ماه ۱۳۸۷ تا آخر تیرماه ۱۳۸۸ با مراجعه به کشتارگاه صنعتی ارومیه انجام شد. از تعداد ۴۵۳۷ لاشه گوسفند کشتار شده در یک سال تعداد ۲۴۲۱ لاشه مورد بازرسی قرار گرفت.

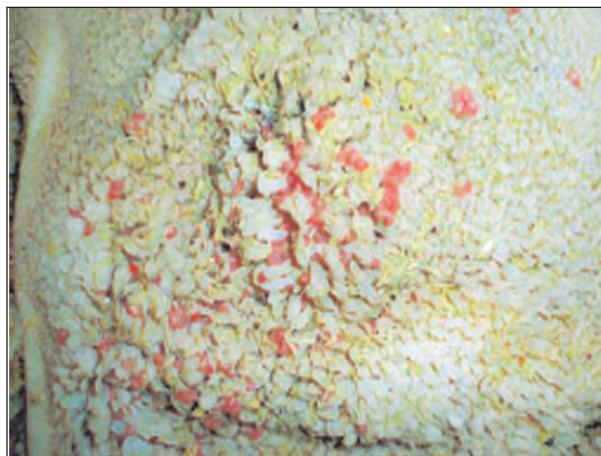
از میان ۴۵۳۷ راس گوسفند کشتاری، ۱۳۴۵ راس نر و ۳۱۸۳ راس ماده بودند. از میان ۲۴۲۱ مورد نمونه روده باریک که بررسی شد، در یک مورد روده باریک (دوازدهه) آثار پاتولوژیک مربوط به انگل پارامفیسستوموم مشاهده شد که (۰/۰۴ درصد) از نمونه‌های روده باریک را شامل می‌شد که مشخصات این نمونه روده باریک عبارت بود از: سن گوسفند در حدود ۲ سال و جنس آن ماده بود pH محتویات روده 3/5 بود و در شکمبه این گوسفند آلودگی شدید به پارامفیسستوموم وجود داشت (شکل ۱ و ۲). در مخاط روده باریک (دوازدهه) آثار پرخونی شدید و خونریزی مشهود بود و هیچ علائم خاص دیگری وجود نداشت (شکل ۳). در آزمایش مدفوع این گوسفند گاه‌گاه رگه‌های خون در مدفوع قابل مشاهده بود و ضمناً تخم پارامفیسستوموم سروی نیز یافت شد. با توجه به اینکه شکل بالغ این انگل در شکمبه و نگاری زندگی می‌کند در طی این تحقیق شکمبه و نگاری گوسفندان کشتاری نیز مورد بازرسی قرار می‌گرفت که در شش مورد (۰/۲ درصد) یعنی چهار مورد در اردیبهشت ماه و دو مورد در خرداد ماه شکمبه‌های حاوی انگل پارامفیسستوموم بالغ یافت شد. لازم به ذکر است آثار پاتولوژیک پارامفیسستوموم مشاهده شده در دوازدهه مربوط به همان گوسفندی است که شکمبه آن جزء ۶ شکمبه آلوده به پارامفیسستوموم بود و این گوسفند در اردیبهشت ماه بازرسی شد ولی در روده باریک ۵ گوسفند دیگری که شکمبه آن‌ها آلوده به پارامفیسستوموم بود هیچ ضایعه‌ای قابل مشاهده از نظر ظاهری و میکروسکوپی مشاهده نشد.

اشکال مربوط به وجود انگل پارامفیسستوموم سروی در شکمبه و آثار ظاهری و میکروسکوپی مربوط به شکل نابالغ آن در روده باریک. در مشاهدات ریزبینی روده باریک آلوده به انگل پارامفیسستوموم نابالغ، اتساع غدد سطحی روده باریک، تخریب غدد سطحی و جایگزین شدن رشته‌های فیبرین و گلبول‌های قرمز و ارتشاح شدید سلول‌های لمفوسیتی و ائوزینوفیلی مشاهده شد (شکل ۴). در این بررسی علاوه بر جستجوی آثار و ضایعات انگل پارامفیسستوموم ضایعات دیگری نیز در روده باریک

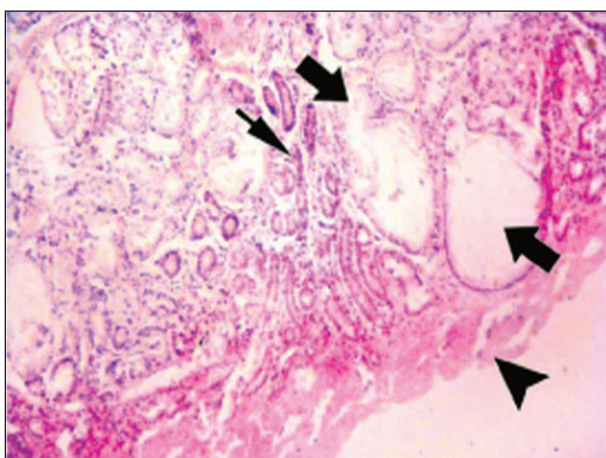




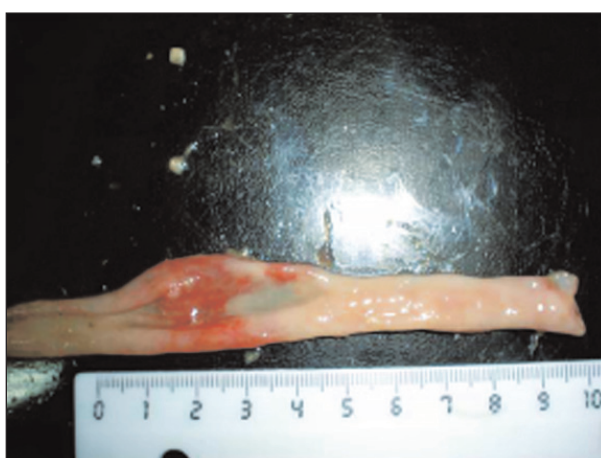شکل ۲- پارامفیستوموم‌های بالغ که اندازه آن‌ها با مقیاس سانتیمتر مشخص شده است.



شکل ۱- پارامفیستوموم‌های بالغ به تعداد زیاد در شکمبه گوسفند با سن حدود ۲ سال.



شکل ۴- تخریب و نکروزه شدن غدد سطحی روده باریک (دوازدهه) و جایگزین رشته‌های فیبرین و گلبول‌های قرمز (سریکان)، اتساع کیستیک غدد سطحی روده باریک (پیکان ضخیم) و نفوذ منتشر و لمفوسیت‌ها و انوزینوفیل‌ها در فضای بینابینی بافت غددی روده باریک (پیکان باریک) (H&E، X300).



شکل ۳- روده باریک (دوازدهه) گوسفند اشاره شده در شکل شماره ۱ که آثار ظاهری پارامفیستوموم سروی نابالغ بصورت پرخونی شدید و خونریزی مشاهده می‌شود.

خرداد ماه بود. هر ۶ راس گوسفند آلودگی شدید به پارامفیستوموم در شکمبه داشتند ولی آثار پاتولوژیک مربوط به پارامفیستوموم سروی در روده باریک فقط در یک راس گوسفند یافت شد که آنهم آلودگی شدید شکمبه به پارامفیستوموم داشت. اگر چه روده مبتلا به پارامفیستوموم در گوسفند ماده مشاهده شده، با این حال رابطه بین جنس و سن گوسفندان و ابتلای آن‌ها به پارامفیستوموم معنی دار نبود ($p > 0.05$). در مطالعه اپیدمیولوژیک شیوع پارامفیستوموم در دستگاه گوارش گوسفندان نواحی معتدل ارتفاعات هیمالیادار شمال غربی هند ارتباط ابتلای طبیعی گوسفندان با فصل، سن، جنس و نژاد طی دو سال انجام شد، در سال اول ۷۹۳ گوسفند بررسی شد که ۷/۰۶ درصد آلوده به پارامفیستوموم و سال دوم از ۷۴۰ گوسفند بازرسی شده ۷/۷ درصد آلوده به پارامفیستوموم بودند. فصل و

مشاهده شد که عبارتند از: از میان ۲۴۲۱ نمونه روده باریک ۸۵ انگل آستر تاژیا نرو ماده در ۲۱ نمونه روده باریک یافت شد که در اکثریت موارد منشا این انگل‌ها از شیردان آلوده بود؛ همچنین در ۵ روده باریک بازرسی شده اجسام خارجی شامل دانه‌های بزرگ گیاهی، اجسام خارجی ریز فلزی و تکه‌های چوب و گاهی سنگ‌های روده‌ای یافت شد. در یک نمونه از ابتدای روده باریک یک سستود خارج شد که به دلیل از بین رفتن قطعات آن غیر قابل شناسایی بود. در بازرسی‌های کل طول روده باریک و بخصوص روده بزرگ سستودهایی مثل مونیزیا و تنیانیز یافت شد.

بحث و نتیجه‌گیری

در این بررسی؛ گوسفندان مبتلا به پارامفیستوموم که ۶ راس بودند، همگی در فصل بهار که فصل پر باران و مرطوب سال است مشاهده شدند؛ ۴ راس در اردیبهشت ماه و ۲ راس مربوط به



سن به صورت معنی دار خطر ابتلا به انگل را افزایش دادند ($p > 0.05$) و بالاترین درصد ابتلا در فصل تابستان و گروه سنی پایینتر حساستر بودند (۱۰). که در مقایسه با بررسی حاضر که بیشترین آلودگی در فصل بهار بوده و سن نیز در ابتلا موثر نبوده است، می توان دلیل آن را به اختلاف در زمان و میزان بارندگی و افزایش تعداد حلزون ها گسترش مدفوع آلوده به تخم انگل توسط باران و نیز اختلاف سن کشتار در دو منطقه مر بوط دانست. حساستر بودن سنین پایین را نیز می توان به مقامت پایین آن نسبت به انگل دانست. همچنین در تحقیق مشابهی که در دره کشمیر هند بر روی تاثیر فاکتورهای سن، جنس، فصل و نژاد بزهای این ناحیه در ابتلای طبیعی به پارامفیسستوموم طی دو سال صورت گرفت، از ۶۴۵ بز بازرسی شده در سال اول ۴۲ بز (۶/۷ درصد) و در سال دوم از ۶۲۲ بز بازرسی شده ۴۴ بز (۷/۰۷ درصد) آلوده بودند. بیشترین میزان آلودگی در فصل تابستان و گروه سنی کمتر از یک سال گزارش شده است، اما ابتلا با جنس و نژاد رابطه معنی دار نداشت ($p > 0.05$) (۱۱). در تحقیقی که بر روی بافت شناسی ترماتود پارامفیسستوموم سروی که در طول سال از شکمبه گوسفندان در هندوستان جمع آوری شده بود مشخص شد و جود انگل بالغ از ماه های آپریل تا آگوست (از اواسط بهار تا اواسط تابستان) و انگل های نابالغ از ماه های سپتامبر تا مارچ (از اواخر تابستان تا اوایل بهار) تایید شد (۴). نتایج این تحقیق با نتایج بررسی حاضر همخوانی دارد. عوارض پاتولوژیک در روده باریک فقط مربوط به مودی بود که اردیبهشت ماه یافت شد (اواسط بهار)؛ که دلیل شیوع انگل در این محدوده زمانی به دلیل در دسترس بودن میزبان واسط به نام *Indoplanorbis exustus* در طبیعت بود. بلوغ ترماتودها و نیز شیوع ابتلا به آن ها در ارتباط به عوامل مختلف اکولوژیکی مثل باران و دما می باشد. در تحقیق دیگری که توسط وانگ و همکاران در چین از ژانویه (۱۹۹۹) تا سپتامبر (۲۰۰۳) بر روی ۳۲۶ گوسفند بالغ از نژادهای محلی انجام شد، میزان ابتلای شکمبه گوسفندان به پارامفیسستوموم سروی بین (۲۸.۵ تا ۴۸.۸ درصد) از کل ترماتودهای مورد بررسی یعنی پارامفیسستوموم سروی، اورنیتوبیلارز یا تورکستانیکوم و فاسیولا هپاتیکارا شامل می شد (۱۲). تحقیق مذکور در مقایسه با بررسی حاضر درصد شیوع بالاتری را نشان می دهد. در بررسی دیگری که بره ها را با تزریق متاسرکر پارامفیسستوموم ایکیکاوا ای به داخل شکمبه آلوده کرده بودند و در روزهای ۲۱، ۴۲، ۸۴ پس از آلودگی کالبدگشایی شدند،

تغییرات پاتولوژیک مشاهده شده در روده های باریک متغیر بوده و از آنتریت موضعی و آتروفی پرزهای دوازدهه در آلودگی سبک، تا تخریب شدید مخاطی و در حال گسترش به ژژونوم در آلودگی های سنگین را شامل می شد. در آلودگی های سنگین، صدمه شدید به مخاط شکمبه مشاهده شد و نیز افزایش ارتشاح ائوزینوفیل ها وجود داشت. عموماً پس از این که انگل ها روده باریک را ترک کردند، فقط گلبول های سفید در محل ظاهر شده و ماست سل ها از آن جا تخلیه شده بودند (۷). در تحقیق حاضر نیز علاوه بر نفوذ شدید سلول های لمفوسیت و ائوزینوفیل در فضای بینابینی غدد روده، اتساع غدد روده باریک، تخریب سطحی غدد و جایگزین شدن رشته های فیبرین و گلبول های قرمز نیز در روده باریک آلوده به پارامفیسستوموم مشاهده شد. در یک بررسی تجربی که تغییرات هیستوشیمیایی در دوازدهه بزهای آلوده به پارامفیسستوموم سروی انجام شده است عنوان شده پارامفیسستوموم سروی جوان از مواد کمپلکس با پلی ساکارید بافت میزبان و گلیکوژن برای رشد و تکامل خود در طول مهاجرت در دوازدهه استفاده می کنند (۸). این امر نشان دهنده اثر مخرب پارامفیسستوموم سروی بر روی غدد روده ای خصوصاً غدد سطحی، غدد برونر و عضله مخاطی می باشد که پس از مهاجرت پارامفیسستوموم های جوان، دوباره این مواد پلی ساکاریدی افزایش می یابند. در تحقیق دیگری که در مکزیک برای اثبات تمایل فصل ابتلا و ارتباط آن ها با فاکتورهای آب و هوایی در اثر پارامفیسستوموم سروی در گاو انجام گرفته است متوسط سالانه شیوع آن ۳۹/۱ درصد گزارش شده و ذکر شده که عمدتاً شیوع انگل در شکمبه گاو در سراسر فصول بارانی و پرباد، در مدت تابستان، پاییز و در شروع زمستان بوده است (۶). نتایج اخیر با نتایج حاصل از تحقیق حاضر، گر چه بر روی گوسفند انجام شده است، همخوانی دارد. در مطالعه دیگری پس از ابتلای تجربی بزها به پارامفیسستوموم سروی واکنش های بافتی دوازدهه در طول مراحل اولیه بعد از ابتلا در روز بیستم مشخص شد. انگل های نابالغ در حال مهاجرت به لایه عضلانی مشاهده شدند و نفوذ کانونی ماکروفاژها و لمفوسیت ها در لامینا پروپریا و بافت بینابینی غدد برونر دیده شد. در این محل اتساع کیستیک غدد برونر نیز وجود داشت. در روز ۴۰، انگل در مقاطع دوازدهه وجود نداشت و ارتشاح سلولی به صورت منتشر و ثابت وجود داشت (۹). در تحقیق حاضر نیز کیستیک شدن غدد وجود داشت، ولی بیشتر در غدد سطحی روده باریک مشاهده



- Veterinary Parasitology*, **17**: 131 - 138.
9. Singh, R. P. Sahai, B. N., Jha, G. J. (1984) Histopathology of the duodenum and rumen of goats during experimental infections with *Paramphistomum cervi*, *Veterinary Parasitology*, **15**: 34 - 46.
 10. Tariq, K. A., Chishti, M. Z., Ahmad, F., Shawl, A. S. (2008) The epidemiology of paramphistomosis of sheep (*Ovis aries* L.) in the north west temperate Himalayan region of India, *Veterinary Research Communications*, **32**: 383 - 391.
 11. Tariq, K. A., Chishti, M. Z., Ahmad, F., Shawl, A. S. (2008) Epidemiological study on *Paramphistomum* infection in goats - Kashmir valley, *World Journal of Agricultural Sciences*, **4**: 61- 66.
 12. Wang, C. R., Qiu, J. H., Zhu, X. Q., Han, X. H., Ni, H. B., Zhao, J. P., Zhou, Q. M., Zhang, H. W., Lun, Z. R. (2006) Survey of helminths in adult sheep in Heilongjiang Province, People's Republic of China, *Veterinary Parasitology*, **140**: 378 - 382.

شد. علائم دیگر مثل ارتشاح لمفوسیت که در کل لایه غده‌ای روده و نیز ارتشاح ائوزینوفیل‌ها وجود داشت. تعداد ماکروفاژها در لایه‌های روده بسیار اندک بود. نتایج نشان می‌دهد با توجه به آب و هوای منطقه ارومیه و استان اذربایجان غربی که مرطوب و دارای بارندگی مناسب در فصول بهار، پاییز و زمستان می‌باشد، شیوع میزبان‌های واسط پارامفیستوموم یعنی حلزون‌ها در مراتع زیاد است بنابراین برنامه کنترل انگلی به منظور پیشگیری از ابتلا و ایجاد خسارات ناشی از آن در گوسفندان منطقه ضروری می‌باشد.

منابع

- ۱- آرکوهارت، جی ام، آر مور، جی، دانکن، جی ال، دان، ای ام... جنینگز، اف دبلیو. (۱۳۷۷) انگل شناسی دامپزشکی، ترجمه شاددل، ف، انتشارات دانشگاه شیراز، صفحه ۳۰۰-۲۹۸.
- ۲- اسلامی، علی. (۱۳۷۷) کرم شناسی دامپزشکی، جلد اول، ترماتودا، چاپ اول، انتشارات و چاپ دانشگاه تهران، صفحه ۴۲-۷ و ۱۴۵-۱۲۵.
3. Brown, C.C., Baker, D. C., Barker, I. K. (2007) Alimentary system. Vol2. In: Pathology of domestic animals. Jubb, K. V. F., Kennedy, C. P and Palmer, C. N. (5th ed.) *Saunders Elsevier Publication*, p. 258 - 259.
4. Gupta, B. C., Parshad, V. R., Guraya, S. S. (1984) Maturation of *Paramphistomum cervi* in sheep in india. *Veterinary Parasitology*, **15**: 234 - 245.
5. Lee, G. L. H. T. (1990) Manual of histologic staining methods of the Armed Forces Institute of Pathology, (3rd ad.) *McGRAW-HILL Book Company*, p. 12 - 46.
6. Rangel - Ruiz, L. J., Albores - Brahms, S. T., Gamboa - Aguilar, J. (2003) Seasonal trends of *Paramphistomum cervi* in Tabasco, Mexico, *Veterinary Paraitology*, **116**: 217- 222.
7. Rolfe, P. F., Boray, Y. C., Collins, G. H. (1994) Pathology of infection with *Paramphistomum ichikawai* in sheep, *International Journal for Parasitology*, **24**: 995-1004.
8. Sahai, B. N., Singh, R. P., Prasad, G. (1985) Histochemical alterations in the duodenum of goats experimentally infected with *Paramphistomum cervi*,

